Lane Medical Library

Aus der Universitäts-Frauenklinik der Universität Halle
Direktor: Prof. Dr. Nürnberger.

Beitrag zur Achsendrehung des Uterus.

Inaugural-Dissertation
zur Erlangung der Doktorwürde
der
Hohen Medizinischen Fakultät
der Vereinigten Friedrichs-Universität
Halle-Wittenberg
vorgelegt von

Christel Biallowons
aus Eisleben.

1 • 9 3 • 2

Druck von Ed. Winkler, Eisleben (Lutherstadt).

Aus der Universitäts-Frauenklinik der Universität Halle
Direktor: Prof. Dr. Nürnberger.

Beitrag zur Achsendrehung des Uterus.

Inaugural-Dissertation
zur Erlangung der Doktorwürde
der
Hohen Medizinischen Fakultät
der Vereinigten Friedrichs-Universität
Halle-Wittenberg
vorgelegt von

Christel Biallowons
aus Eisleben.

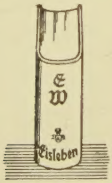

1 * 9 3 * 2

Druck von Ed. Winkler, Eisleben (Lutherstadt).

Digitized by the Internet Archive
in 2026

https://archive.org/details/IA40154005_0424

Referent: Professor Dr. Stieve.

Tag der mündlichen Prüfung: 26. Februar 1931.

Meinen lieben Eltern.

Beitrag zur Achsendrehung des Uterus.

Einleitung.

Der erste Fall von Drehung des Uterus um seine Längsachse wurde in der deutschen Literatur 1863 von Virchow veröffentlicht. Als man daraufhin anfing, diesem bis dahin sehr wenig bekannten Krankheitsbild mehr Aufmerksamkeit zu schenken, zeigte es sich, daß es zwar ein verhältnismäßig seltenes Ereignis ist, immerhin doch nicht so selten, wie man es früher angenommen hatte.

Im vorigen Jahre konnten wir an der hiesigen Klinik einen weiteren Fall beobachten. An Hand dieses Falles möchte ich auf diese Erkrankung näher eingehen, da sie sowohl hinsichtlich ihrer Pathologie und Aetiologie als auch ihrer Diagnosestellung manches Interessante bietet.

Zuvor möchte ich aber unsere Beobachtung schildern.

Beschreibung des Falles.

Frau B. P. wird am 27. 7. 29 von ihrem Arzt der Frauenklinik überwiesen unter der Diagnose „Großes gestieltes Ovarialcystom."

Aus der Anamnese erfährt man:

Patientin ist 62 Jahre alt, seit 1906 verheiratet; ⊖ Partus, ⊖ Abort.

Sie ist angeblich früher immer gesund gewesen. Die Menarche trat auf im 14. Lebensjahr.. Die Menses kamen regelmäßig alle 28 Tage, hielten etwa 8 Tage an. Patientin hatte jedesmal „Leibschmerzen", keinen Ausfluß.

Mit 47 Jahren trat sie in die Menopause ein, ohne irgendwelche Beschwerden zu haben.

Am 24. VII. 29 traten plötzlich heftige Schmerzen im Unterbauch auf, die nach Angabe der Pat. mehr und mehr nach rechts

ausstrahlten. Zugleich klagt sie über Schmerzen im Rücken. Sie hat mehrmals erbrochen. Es bestehen keine Blasenbeschwerden, dagegen seitdem Obstipation.

Befund.

Magere Patientin in mittlerem Kräftezustand.
Kopf, Hals: o. B.
Lunge: o. B.
Herz: systolisches Geräusch an der Tricuspidalis, leises systolisches Geräusch an der Mitralis. Grenzen etwas nach links verbreitert.
Abdomen weich, etwas adipös.
Die gynäkol. Untersuchung ergibt: links ein kindskopfgroßes Ovarial Cystom mit dem Uterus durch Stiel verbunden, gedreht.
Urin: alb. sacch. $\ominus$.
Diagnose: Stielgedrehter Ovarialtumor links.

Operation.

Am 30. VII. 29 in Chloroform-Aether Narkose. (Prof. Nürnberger).

Medianschnitt zwischen Nabel und Symphyse. Nach Eröffnen des Peritoneums zeigt sich ein etwa mannskopfgroßer Uterus myomatosus. Dieser ist in der Cervixgegend etwa um 180 ° von links nach rechts um seine Längsachse gedreht; die linken Adnexe liegen rechts, die rechten links. Adnexe beiderseits stark ödematös, blaurot verfärbt. Die Ligamenta rotunda überkreuzen sich, was nicht getastet werden konnte.

Aufdrehung der Torsion. Totalexstirpation des Uterus und der Adnexe.

Schluß der Scheide durch Einzelnähte. Peritonisieren der Wundfläche. Schluß der Bauchhöhle durch eine fortlaufende Naht.

Präparat.

Muttermund grübchenförmig. Die verdünnte Cervix ist nach der Operation etwa 3 cm oberhalb des äußeren Muttermundes abgerissen. Das kaudale Ende ist für die Sonde durchgängig. Das craniale Ende ist nicht aufzufinden. Die oberflächlichen Venen des Uterus sind stark geschlängelt und gestaut.

Der ganze Uterus ist sehr hart, er stellt ein einziges Myom dar, das aber hauptsächlich den Fundus in dorso-ventraler Richtung durchsetzt hat. Daneben finden sich zwei kleine, wallnußgroße subseröse Myome. Die Oberfläche ist glatt. Keine Adhäsionen.

Das ganze Präparat wiegt 3 170 g.
Seine Maße betragen 16 . 19 . 20 cm.

Die Ovarien sind beiderseits cystisch degeneriert; Cervix, Adnexe, Parametrien blutig infarciert. Die abdominalen Tubenostien sind verschlossen.

Die rechte Tube ist 10 cm, die linke Tube ist 10,5 cm lang.

Größe der Ovarien rechts: 4,5 . 3,7 cm, links: 5,0 . 3,0 cm.

Verlauf.

Am 10. Tage nach der Operation Embolie im linken Unterlappen, mit pleuritischen Erscheinungen, die bald wieder abklingen.

Am 17. Tage ist Pat. beschwerdefrei.

Am 20. Tage steht sie auf. Von da ab Wohlbefinden.

Wunde pp. verheilt. Scheide geschlossen. Parametrien beiderseits frei.

Am 30. 8. 29 entlassen.

Erklärung des Begriffes „Torsion".

Unter der Achsendrehung des Uterus versteht man nur die Drehungen des Uterus um seine Längsachse. Es herrscht aber in der Literatur eine gewisse Unklarheit über die Bezeichnung dieser Veränderung des Uterus, und man findet ein und denselben Zustand mit den verschiedensten Namen belegt.

Es ist m. E. deshalb notwendig, zunächst einmal diese verschiedenen Bezeichnungen wenigstens flüchtig zu streifen.

Virchow spricht von Achsendrehung des Uterus dann, wenn der Drehpunkt im Uterus selber liegt, in seinem Falle also in Höhe des inneren Muttermundes.

Küstner, mit ihm Schultze, v. Jaschke u. a. unterscheiden eine Drehung des Uterus in toto von einer Drehung des Corpus Uteri gegen die Cervix.

Bei der Drehung in toto (nach Küstner und Schultze „Torsion", nach v. Jaschke und Gebhardt „Rotation") liegt der Drehpunkt außerhalb des Uterus in der Scheide. Diese nie hochgradigen Drehungen sollen entstehen durch einseitige Verkürzung der Parametrien und Zug von Tumoren (1881).

Viel häufiger liegt der Drehpunkt in der Cervix uteri. Diese Art der Stieldrehung nimmt viel höhere Grade an. Küstner u. Schultze bezeichnen sie mit „Achsendrehung", v. Jaschke und Gebhardt mit „Torsion".

Das Corpus ist gegen die Cervix gedreht, „dem Uterus wird wörtlich der Hals umgedreht" (Küstner). Gebhardt schreibt: „Unter Torsion verstehe ich lediglich diejenigen Drehungen des Uterus um seine Längsachse, welche, wie sich die Lehrbücher gewöhnlich ausdrücken, „in seiner Substanz erfolgen", oder besser

gesagt, schraubenförmig sind. Bei der Rotation des Uterus torquiert sich die Vagina, bei der Torsion der Uterus selbst."

Im ersten Fall dreht sich also die Cervix mit, im andern Falle ist sie z. T. fixiert.

Von Woerz trennt die „typischen Fälle" von den „atypischen". Bei den ersteren wird der normale Uterus durch einen gestielten Adnextumor gedreht. Bei den atypischen spielen Adhäsionen, Myome, Parametritiden eine Rolle.

In der ausländischen Literatur finden sich Namen wie: Torsion, Torsion axiale, Torsion de l'axe (frz.), axial Torsion (engl.). Auf den scharfen Unterschied, wie ihn Küstner macht zwischen Torsion und Rotation bzw. Achsendrehung wird wenig eingegangen (Vautrin, Peighthal).

Man wird aber zugeben müssen, daß diese Unterschiede in vielen Fällen nur graduell sind. Auch bei Achsendrehung in toto wird der Drehpunkt bald mehr in den oberen Scheidenteil zu liegen kommen, bald wird zugeich auch der untere Cervixanteil mit in die Drehstelle einbezogen werden, sodaß man dann eine Kombination vor sich hätte.

Immerhin möchte ich mich der Ansicht von Gebhardt anschließen. Der Unterschied zwischen Rotation und Torsion liegt in dem jeweiligen Verhalten der Cervix, die einmal fixiert bleibt bzw. den Drehpunkt enthält, das andere Mal mitgedreht wird. In dem Wort „Uterustorsion" liegt der Sinn, daß der Uterus torquiert, d. h. „in seiner Substanz gedreht worden ist."

Am einfachsten aber spricht man von Achsendrehung, und unterscheidet Achsendrehung des gesamten Uterus von Achsendrehung des Corpus Uteri allein. Ich glaube, daß dies der klarste Ausdruck ist.

Geschichtliches.

Der erste Fall von Achsendrehung des Uterus, der in der deutschen Literatur bekannt geworden ist und der erste höchst wahrscheinlich überhaupt, wurde 1863 von Virchow beschrieben („Die krankhaften Geschwülste" Bd. 3).

Ungefähr in demselben Jahre wurde von Iames Cuppie (nach B. S. Schultze) über ein Uterusmyom berichtet, das durch Stieldrehung den Tod seiner Trägerin im Wochenbett veranlaßt hatte. In der Folgezeit ist die Stieldrehung eines subserösen Myomes oft mit der des Uterus selbst verwechselt worden. Beide sind aber scharf von einander zu trennen, und es soll im Folgenden nur von der Achsendrehung des Uterus die Rede sein.

B. S. Schultze konnte bis zum Jahre 1898 33 Fälle aus der Literatur sammeln. Nachdem so das Augenmerk der Chirurgen

und Gynäkologen auf diese Erkrankung gerichtet war, mehrten sich die veröffentlichten Fälle rasch.

Bis heute sind in der Literatur etwa im Ganzen 133 Fälle beschrieben worden. Die neueste zusammenfassende Arbeit ist im Jahre 1929 im „American Journal of Obstetric. and Gyn." von Th. Peightha l erschienen. Er erwähnt 130 Krankheitsfälle, darunter 84 von Piquand. Zum größten Teile geht er auf die deutsche Literatur zurück, die z. T. schon älteren Datums ist.

In dem Aufsatz von Piquand et Lemeland (Revue de Gyn. et de Chir. abdom. 1909) werden 84 Fälle erwähnt, zugleich auch einige Fälle von Torsion eines Fundus-Myomes allein. Es ist dabei nicht immer ganz ersichtlich, ob es sich um die Achsendrehung des Uterus oder nur des Myomes handelt.

Abgesehen von diesen unklaren Fällen und verschiedenen bei Peighthal erwähnten Fällen einiger ausländischen Autoren, sind mir etwa 120 Fälle im ganzen zugänglich gewesen. (Vergleiche die Tabelle am Schlusse).

Pathologie.

Man kann das ganze Material einmal nach pathologischen Gesichtspunkten einteilen in:

1) Achsendrehung des Uterus bei Anwesenheit von Ovarialtumoren,

2) Achsendrehung des Uterus bei Vorhandensein von Uterustumoren,

3) Achsendrehung des graviden Uterus,

4) Achsendrehung des kreißenden Uterus.

Vom klinischen Standpunkt aus kann man unterscheiden:

1) akute,

2) chronische,

3) in Schüben verlaufende Achsendrehungen.

Am besten macht man dies klar an der Hand von Beispielen.

1) Achsendrehung des Uterus bei Anwesenheit von Ovarialtumoren. Fall von Schultze:

35jähr. 6 para bemerkt bei sich selbst eine Geschwulst, seit der letzten Geburt wächst der Leib an. Sie bekommt bei der Arbeit plötzlich heftige Schmerzen, die nicht wieder verschwinden.

Nach einem Vierteljahr wird die Pat. wegen Peritonitis und Verdacht auf Achsendrehung des Uterus operiert.

Bei der Operation zeigt sich rechts ein kopfgroßes Ovarialcystom, dessen Stiel sich um 540 ° von links nach rechts torquiert hat. Die rechte Uterushälfte ist derart mitgezogen, daß sich der Uterus ebenfalls um 90 ° gedreht hat.

Im rechten Ligamentum latum findet sich ein großes Hämatom.

Supravaginalamputation des Uterus.

Verlauf: nach drei Tagen Exitus an der Peritonitis (subakuter Verlauf der Achsendrehung).

2) Achsendrehung des Uterus bei Anwesenheit von Uterustumoren. Beobachtung von P i c k.

56jähr. 5para befindet sich seit 8 Jahren in der Menopause. In letzter Zeit hat sich der Leib vergrößert, zugleich zeigen sich bei der Pat. peritonitische Reizerscheinungen.

Exitus an Lungenembolie.

Bei der Sektion findet man einen in die Länge gezogenen Uterus, der um seine Längsachse 4 . 180 ° von links nach rechts gedreht ist. Am linken Uterushorn sitzt ein subseröses kurzgestieltes Myom Die Organe des kleinen Beckens sind blutig gestaut, daneben findet man Zeichen einer Peritonitis adhäsiva.

(Chron. Achsendrehung.)

3) Achsendrehung des graviden Uterus. Siehe K r a m e r.

26jähr. II gravida, Menses o. B. Letzte Regel vor 5 Monaten. Vor einem Monat plötzlich Abgang von Blut, dann konnte die Patientin ihre Blase nicht entleeren. Später ließ sie wieder spontan Urin. In der letzten Zeit hat sie schwer getragen. Drei Tage vor der Aufnahme trat plötzlich Ischuria paradoxa ein.

Die Untersuchung ergibt einen großen Tumor im Becken; die Portio steht sehr hoch.

Diagnose: Uterus gravidus incarceratus.

Bei der Operation kann man folgenden Befund erheben: Der Uterus ist um 90 ° nach rechts gedreht. Die rechte Uteruspartie ist im Becken eingeklemmt.

Verlauf: Spontanabort nach mehreren Stunden. Wehen hatten schon ante operationem bestanden (schubweiser Verlauf der Achsendrehung).

4) Achsendrehung des kreißenden Uterus. W e i n z i r l.

27jähr. IIpara. Das erste Kind wurde am normalen Ende der Schwangerschaft spontan geboren, Totgeburt. Vor 15 Stunden Wehenbeginn, vor 5 Stunden Blasensprung, es ging angeblich sehr reichlich Fruchtwasser ab.

Im Harn Albumen.

Man findet Zeichen einer Rhachitis: Skoliose. Schräg verengtes, rhachitisch plattes Becken, dazu Hängeleib.

Es handelt sich um eine dorso-anteriore Schräglage. Herztöne o. B. Gute Wehentätigkeit. Keine Beschwerden.

Aus relativer Indikation wird die Sectio Caesarea vorgenommen.

Die Operation ergibt: Mäßig Ascites, keine Adhäsionen. Die Blase ist nach rechts verlagert, von links unten nach rechts oben läuft über den Uterus ein dünner Strang. Die Venenplexus sind sehr erweitert. Das Corpus ist livide verfärbt, die Cervix dünn,

stark gespannt. Die rechten Adnexe liegen links vorn, der erwähnte dünne Strang ist das linke Ligamentum rotundum. Der Uterus ist um 200 ° im Sinne des Uhrzeigers gedreht. Beide Adnexe sind hämorrhagisch infarciert.

Extraktion eines reifen lebenden asphyktischen Kindes. Typische Operation.

Verlauf o. B. Bei der Entlassung der Pat. liegt der Uterus an normaler Stelle.

(Drehung des Uterus wahrscheinlich erst intra Partum völlig symptomlos entstanden.)

1. Die Achsendrehung des Uterus bei gleichzeitigem Bestehen von Ovarial-Tumoren wurde 31 mal beobachtet. 15 mal waren die Ovarial-Tumoren gleichfalls stielgedreht.

2. In unserem sowie in 69 anderen Fällen fand man einen Uterus myomatosus mit hauptsächlicher Lokalisation der Myome am Fundus Uteri. Darunter waren 14 subseröse und 5 stielgedrehte Myome.

In den 20 Fällen, in denen die Uterus-Achsendrehung zugleich mit einer Torsion eines Tumors (Myom oder Ovarialtumor) vergesellschaftet war, hatte sich der Uterus 6 mal in gleichem Sinne wie der betreffende Tumor und einmal im entgegengesetzten Sinne gedreht. In den übrigen Fällen ist die Richtung der Drehung leider unbekannt.

Die Angaben über das Gewicht dieser Tumoren sind vielfach recht ungenau. Oft findet man nur die Angabe: kleinkindskopfgroß, mannskopfgroß. 16 mal ist das Gewicht genauer angegeben, und zwar findet man folgendes angegeben:

einmal 12 kg, 15 kg, 7 kg, 10 kg, 5 kg;
zweimal 4 kg,
einmal 5 engl. Pfund;

daneben kleinere Gewichte, wie

1250 g
1350 „
1400 „
1700 „
1760 „
1770 „

(der normale Uterus wiegt etwa 50 g).

3. Bei 31 Frauen bestand zugleich eine Gravidität. 10 Frauen befanden sich im Wochenbett.

Diejenigen Frauen, die sich während einer Gravidität bezw. eines Puerteriums befanden, waren in den meisten Fällen zugleich Trägerinnen irgendeines Tumors, entweder eines Myoms oder eines Ovarialtumors. Nur in drei Fällen kann man einen Tumor mit

Sicherheit ausschließen, und zwar zweimal bei einer graviden im 9. Monat, einmal bei einer Retroflexio Uteri gravidi im 5. Monat.

Calmann, Egger, Schindler und Kiparsky fanden keinen komplizierenden Tumor, dafür aber einen Uterus duplex, dessen eines Horn den Foetus enthielt. Das nicht gravide Uterushorn war rudimentär entwickelt.

Kaarsberg und Riehl schildern je eine Tubenecken-Gravidität, bei der es ebenfalls zur Uterusdrehung gekommen war.

4. Intra partum befanden sich 7 Frauen.

In 6 Fällen war der kreißende Uterus frei von jeder Geschwulst, einmal fand man gleichzeitig ein Myom.

Das Alter aller Frauen ist leider nur teilweise bekannt.

35 Frauen waren 45 Jahre alt und darüber, verschiedene waren 60, eine 72 (Ruppert), eine 73 Jahre alt (Jakobsen). Multiparae waren 45 Frauen, Nulliparae 21 Frauen.

Der Drehpunkt liegt meistens in Höhe des Isthmus der Cervix (Achsendrehung vornehmlich des Corpus Uteri); 5 mal lag er in der Scheide (Achsendrehung des Uterus in toto). Neben Fällen, in denen sich außer dem Corpus Uteri auch der obere Anteil der Cervix gedreht hat, gibt es Fälle, bei denen lediglich eine Drehung des Corpus stattgefunden hat.

Die Richtung der Drehung war 40 mal von links nach rechts, 29 mal von rechts nach links.

Der Grad der Achsendrehung des Uterus bei Vorhandensein von Ovarialtumoren ist meistens nicht sehr groß. Dies ist erklärlich, wenn man bedenkt, daß die drehende Kraft, die von Anfang an nicht sehr stark ist, sich bei der Stieldrehung des Ovarialtumors bereits erschöpfte. Die höchsten Grade findet man dagegen bei Anwesenheit eines kurzgestielten subserösen Myomes oder intramuralen Myomes, wo die drehende Kraft direkt am Uterus angreift.

Schließlich sollen noch drei Fälle von Thoth erwähnt werden, in denen keine eigentliche Uterus-Achsendrehung vorlag, aber vielleicht die Anfänge einer solchen: Seit längerer Zeit bestand ein Myom, das den Uterus im

ersten Falle nach hinten links gedreht, im
zweiten Falle nach rechts vorn, im
dritten Falle nach oben gedrängt hatte.

In einem Falle von Riehl handelt es sich streng genommen eher um eine Dextroposition des graviden Uterus, also auch nicht um eine Achsendrehung.

Die pathologisch-anatomischen Veränderungen, die der Uterus und seine Nachbarorgane im Verlauf der Achsendrehung erleiden, sind abhängig von der Zeit, in welcher sich

die Torsion des Uterus vollzieht, ob es sich um eine akute, chronische oder in einzelnen Attacken verlaufende Stieldrehung handelt.

Eine akute Achsendrehung des Corpus Uteri kann man mit Sicherheit in etwa 25 Fällen annehmen.

10 Frauen davon waren gravid,
5 Frauen intra Partum,
1 Frau post Abortum.

Der Grad der Drehung beträgt in den meisten Fällen 90 bis 180 °.

270 ° 2 mal,
200 ° 2 mal,
300 ° einmal.

In der Mehrzahl handelt es sich um jüngere Frauen, deren Gewebe durch die Schwangerschaft aufgelockert war.

Der Uterus, die Adnexe und Parametrien sind anfangs ödematös geschwollen, hämorrhagisch infarciert, die Venen stark erweitert und geschlängelt. Durch die Drehung werden die Venen allmählich komprimiert, während die arterielle Zufuhr noch erhalten bleibt = venöse Stase. Allmählich wird dann auch die Blutzufuhr gesperrt, und es kann infolge der Zirkulationsstörungen zur Nekrose oder Verkalkung des gedrehten Organes kommen, falls es nicht durch Adhäsionen mit der Nachbarschaft von dieser ernährt wird. Diese höheren Grade der Drehung kommen eher bei den länger bestehenden Torsionen zur Beobachtung.

Außerhalb der Menses, selbst bei Frauen in der Menopause, kann dann plötzlich eine Blutung ex Utero eintreten als Folge der Stauungshyperämie. Das Lumen der Cervix ist erhalten, auch wenn die Scheide scheinbar blind endigt. Durch eine Schwellung der Cervixschleimhaut kann der Cervixkanal aber derart verlegt werden, daß eine Retention von Blut, sei es Menstrualblut, sei es Transsudat, zustande kommt.

Setzt sich die Stauung fort, kommt es sogar zur Hämatosalpinx.

Besteht zugleich eine Gravidität, kann sich die Plazenta vorzeitig lösen.

Dasselbe geschieht intra Partum. Im letzten Falle ist das untere Uterinsegment sehr verdünnt und ausgezogen. Die Struktur des unteren Uterinsegmentes ist an und für sich schon bedeutend weniger kräftig als die des Corpus Uteri. Das ist die Ursache, daß es an dieser Stelle schließlich zu Uterus-Ruptur kommen muß.

Bei längerem Anhalten der Torsion können der Cervixkanal und das Cavum Uteri allmählich veröden, indem die sich gegenüberliegenden Stellen der Scheimhaut, die durch die Drehung beschädigt sind, miteinander verwachsen.

Häufig findet man einen teils serösen, teils blutigen Erguß im Abdomen, der einmal Ausdruck der venösen Stase ist, zum anderen aber auch die Folge der Reizung des peritonealen Ueberzuges. Das Peritoneum kann je nach dem Zeitpunkt, zu dem eingegriffen wird, alle Grade der Veränderung von der einfachen Reizung bis zur schwersten Peritonitis durchmachen.

Hat die Achsendrehung bereits einige Tage bestanden, zeigen sich Adhäsionen mit dem Netz und den anderen Organen der Nachbarschaft.

Die Blase, die mit der Cervix in ziemlich engem Zusammenhang steht, kann in die Torsion mit einbezogen werden. Es resultiert Harnretention, Ischurie usw.

In dem geschädigten Gewebe kommt es leicht zur Infektion. In den zahlreichen Venenplexus entstehen Thromben; die Folgen sind Embolien.

Auch ohne Infektion kommt es zur Auto-Intoxication mit Nephritis und akuter gelber Leberatrophie, Kollaps (v. Olshausen).

Bei der chronischen Uterus-Achsendrehung sind die Veränderungen teilweise viel ausgesprochener. Sie ist häufiger als die akute, und man findet sie mehr bei nicht graviden älteren Frauen.

Der Grad der Drehung ist zum Teil recht erheblich. Im Durchschnitt beträgt er auch hier 180 °, doch sind Fälle von 360, 450, 540, 720 ° beobachtet worden.

Uterus, Adnexe und Parametrien sind hämorrhagisch infarziert, zum Teil findet man ausgedehnte Ernährungsstörungen. Die Schleimhaut des Uterus und der Tuben ist geschwollen, ödematös durchtränkt. Die Tuben sind lang ausgezogen; das Ostium abdominale ist verschlossen.

Das histologische Bild entspricht dem makroskopischen: Oedematöse Durchtränkung der Gewebe, je nach dem Grad der Nekrose Zelltrümmer, Leukozytenansammlung, Hämorrhagien.

Die Cervix ist lang, verdünnt, zugatrophisch. Das Lumen der Cervix und des Cavum Uteri ist oft ganz oder teilweise obliteriert, je nachdem, wie lange die Achsendrehung schon bestanden hat. Nicht maßgebend ist der Grad der Drehung. Man hat noch bei 360 ° eine durchgängige Cervix gefunden (Holst), in anderen Fällen war sie schon bei 120 °, 180 ° obliteriert.

Es bilden sich Hydro-Hämatometra, die infiziert werden können. Es fanden sich:

Hämatometra 6 mal,
Hydrometra 1 mal,

die Cervix war in 18 Fällen obliteriert.

In einer anderen Anzahl von Fällen fand man die Cervix atrophiert bis auf einen schmalen Bindegewebsstreifen. In einem

Falle hing das Corpus mit der Pars supravaginalis nur noch durch den Serosaüberzug zusammen. (Ruppert). Die Möglichkeit der vollkommenen Abtrennung des Uterus analog der Abtrennung von Demoidcysten, oder einer Wandermilz ist früher zwar theoretisch zugegeben, aber praktisch meist bezweifelt worden (Johannowsky).

Indessen findet man das Corpus Uteri 3 mal vollkommen abgetrennt (Züll, v. Olshausen, Smith), zum Teil der Nekrose verfallen, zum Teil noch ernährt durch die Arteria ovarica. Auch in unserem Falle war die Cervix so verdünnt, daß sie während der Operation durchriß.

Hiervon scharf zu trennen ist ein Fall von Lenander: Bei einer 49jährigen Virgo war die Cervix durch Hinaufwachsen des myomatösen Uterus so gedehnt worden, daß sich das Corpus Uteri schließlich abtrennte. Von einer Achsendrehung ist nirgends die Rede.

Neben dem Ascites entwickelt sich eine Peritonitis adhäsiva. Durch Verwachsungen der Darmserosa entsteht ein Ileus. Diese Adhäsionen bedingen andererseits die Ernährung der abgeschnürten Teile durch Neuvaskularisierung.

Nicht selten ist eine Verschiebung der Blase. Diese richtet sich nach dem Sitz der Torsion, ob das Blasenperitoneum mitergriffen wird oder nicht. Reißt das Peritoneum ein, bleibt die Blase verschont, ebenso, wenn der Drehpunkt oberhalb des Blasenfundus sitzt.

Die Ureteren können in die Torsion mit einbezogen werden oder durch die Venenstauung so eingeengt werden, daß sich schließlich eine Hydronephrose entwickelt.

Auch bei dieser Form entstehen Thrombosen und Embolien.

Die Adnexe folgen dem Uterus gewöhnlich nicht vollständig. Stellt man sich den Uterus als Centrum eines Kreises vor, beschreiben die Adnexe die Peripherie dieses Kreises. Da sie also einen größeren Weg zurückzulegen haben, bleiben sie infolgedessen etwas hinter dem Uterus zurück. Bei Drehungen über 180 ° schlingen sich die Parametrien, Tuben und Ligg. rotunda schraubenförmig um den Uterushals. Man spricht in solchen Fällen von „Torsionsspindel".

Nach Micholitsch sollen Drehungen bis 90 ° keinen wesentlichen Einfluß auf die Lage der Ovarien haben, nach Leichenversuchen, die aber für die Lebenden wenig zu verwerten sind. Bei Torsionen von 180 ° findet man manches Mal die Angabe, daß die linken Adnexe rechts vorn, die rechten links hinten oder bei Drehungen in entgegengesetzter Richtung umgekehrt liegen. Die Angaben darüber sind aber recht verschieden.

Wie weit die Adnexe die Drehung mitmachen, hängt ab von der Länge der Tuben, von der Beschaffenheit des Peritoneums. Frühere Adnexentzündungen, die mit Adhäsionen ausgeheilt sind, hemmen sie in ihren Bewegungen. Lange Tuben, wie sie bei Hypoplasie gefunden werden, geben der Torsion des Uterus nach, ohne die Ovarien gleich mitzunehmen.

Sehr umstritten ist die Frage der spont. Zurückdrehung, „Detorsion" des Uterus. Daß sie möglich ist, bei leichten Graden wenigstens, geht daraus hervor, daß der Uterus 1) in den ersten Monaten der Schwangerschaft oft eine Drehung in toto (Rotation) nach rechts aufweist, die später wieder verschwindet, und 2) während der Operation die Zurückdrehung oft spielend gelingt, allerdings in vielen Fällen erst nach Entfernung des betreffenden Tumors, der in diesem bes. Falle für die Entstehung der Torsion verantwortlich zu machen war.

Sobald Adhäsionen den Uterus in seiner einmal eingenommenen Lage festhalten, ist sie unmöglich. Von Wörz erwähnt 5 Fälle von v. Olshausen und Martin, wo Spuren einer stattgehabten Torsion am Tumor zu erkennen waren. Es handelt sich dabei allerdings nur um torquierte Ovarialtumoren.

Frommel beschreibt einen Fall von Uterustorsion bei einer 32jährigen Frau, bei welcher die Annahme einer teilweisen Detorson geäußert wird.

Immerhin müßte sie noch genau bewiesen werden. Die Annahme wäre gerechtfertigt, wenn plötzlich die Erscheinungen einer Uterustorsion aufträten, die dann wieder zurückgehen würden, und man gelegentlich einer Operation aus anderen Gründen den Uterus in normaler Stellung fände. Da man aber nicht wissen kann, ob sich die Anfälle nicht wiederholen, also operieren muß, kann man nachträglich nie sagen, ob sich die Uterustorsion spontan wieder zurückgebildet hätte.

Aetiologie.

Bei Betrachtung der Pathologie dieses Krankheitsbildes ergibt sich zugleich zwangsläufig die Aetiologie. Man hat dabei zu unterscheiden A) auslösendes Moment und B) innere Ursachen der Achsendrehung.

A) Beim Durchsehen der Fälle fällt zunächst auf, daß in fast allen Fällen ein vom kleinen Becken ausgehender Tumor besteht. 1903 schreibt Barozzi: „Le facteur principal c'est la présance d'un néoplasme".

1. Man hat deshalb zur Erklärung die Torsion der Ovarialtumoren herangezogen. Es ist ohne weiteres einleuchtend, daß ein Ovarialtumor, der seinen eigenen Stiel aufgedreht hat, schließlich auch den Uterus in seine Drehung hineinziehen kann. Ist der Ver-

bindungsstiel zwischen Tumor und Uterus kurz, kann der Uterus auch primär dem sich torquierenden Tumor folgen.

Die Achsendrehung des Uterus ist aber im Verhältnis zu der der Ovarialtumoren ein seltenes Ereignis. Nach Frankl weisen 8 % aller Ovarialtumoren eine Stieldrehung auf, nach Grotenfeld 15,2 %, nach Pfannenstiel sogar 20 % (Veit Bd. 4 — Schröder, Lehrb. der Gynäkologie). Achsendrehungen des Uterus sind dagegen etwa 133 Fälle bekannt, von denen 31 mit Ovarialtumoren überhaupt und 15 mit torquierten Ovarialtumoren vergesellschaftet sind — also eine verhältnismäßig geringe Anzahl.

2. In weiteren 70 Fällen hat man die Torsion des Uterus beobachtet bei Frauen, die einen Uterus myomatosus hatten. Die Myome gingen entweder vom Fundus Uteri aus, oder der ganze Uterus war von myomatösem Gewebe durchsetzt.

Für die subserösen Myome, vorzüglich die gestielten, läßt sich ein ähnlicher Torsionsmodus denken, wie er für die gestielten Ovarialtumoren von Küstner, Sellheim, Cario und Freund angegeben ist, umso eher, da diese Myome oft einmal mehr, einmal weniger seitlich zu liegen kommen.

Auch hier dreht sich in manchen Fällen erst der Myomstiel auf, ehe der Uterus erfaßt wird.

Unklar aber bleibt, warum der Uterus dieser Drehung in den oben erwähnten Fällen gefolgt ist, für gewöhnlich aber davon völlig unberührt bleibt. Man muß also noch andere Faktoren in Betracht ziehen, vornehmlich dort, wo sich der Uterus im entgegengesetzten Sinne dreht wie der Tumor, oder wo der Uterus wie in ein einziges großes Myom verwandelt ist.

3. Sellheim, der sich mit dieser Frage sehr eingehend beschäftigt hat, nimmt an, daß die Stieltorsionen innerer Organe hervorgerufen werden durch die Uebertragung einer Drehbewegung des ganzen Körpers auf das betreffende Organ. Er spricht von „betonten" und „unbetonten" Drehbewegungen, die in einer Richtung brüsk, in der Rückbewegung langsam erfolgen (Tanzen, Mähen, Herumdrehen im Bett usw.). „Entgegengesetzte Drehbewegung des Körpers kann die beginnende Torsion wieder aufheben, gleichsinnige Wiederholung der Drehbewegung des Körpers verstärkt die Torsion".

Im Beginn der Drehung bleibt der Tumor infolge seines Beharrungsvermögens hinter dem Körper zurück, dann folgt er ihr, dreht sich sogar noch etwas weiter, wenn der Körper bereits wieder in Ruhe ist. Dies trifft allerdings für Tumoren fester Konsistenz, wie sie die Uterusmyome darstellen, nach Ansicht von Sellheim weniger zu.

Schutzmittel des Organismus gegen die Drehung sind:

1) Die Reibung der inneren Organe,
2) die Zusammenpackung des Bauchinhalts,
3) der Bauchwandtonus,
4) der Eingeweideturgor.

Damit eine Torsion irgend eines Organes zustande kommen kann, muß ein „Manko" in der Eingeweideverpackung vorhanden sein.

Nach Schaetz handelt es sich um eine rückläufige Bewegung des Organes derart, daß das „drehreife Organ" hinter der Drehung des Körpers zurückbleibt, sich also im entgegengesetzten Sinne wie dieser dreht.

Nach Tenckhoff spielt der Gang des Menschen eine gewisse Rolle dabei.

Cario sieht die Ursache einer Torsion in der plötzlich einsetzenden Bauchpresse bei einseitiger Lagerung der Därme, plötzlichen Hustenstößen, Traumen, plötzlicher Entleerung von Uterus, Blase und Darm.

Freund denkt an ein Emporwachsen eines Tumors in das große Becken, nach der Seite des geringsten Widerstandes. Gemeint ist damit zwar hauptsächlich die Torsion der Ovarialtumoren; doch kann man unter besonderen Umständen, z. B. wenn die Cervix lang ausgezogen ist und der Uterus durch ungleichmäßiges Wachstum eines Myoms (Schultze) nach einer Seite hinüberfällt, wohl auch die Uterus-Achsendrehung ebenso zu erklären versuchen.

4. Ein gewisser Drehimpuls soll dem Uterus ferner erteilt werden durch eine Narkoseuntersuchung, Repositions-Versuch bei Prolaps (Holst), ferner bei einer Selbstaufrichtung bei Retroflexio (Kramer).

Sieht man die bekannten Fälle unter diesen Gesichtspunkten durch, ergibt die Anamnese tatsächlich in einer ganzen Anzahl von Fällen, daß irgend eine heftige Bewegung kurze Zeit vorher stattgefunden hat, sodaß man annehmen kann, daß dadurch eine akute Achsendrehung zustande gekommen ist, bezw. eine allmählich erfolgende einen akuten Schub erfahren hat. Die Patienten von Glinsky, Kramer, Wilson, Bretz, Egger hatten kurz vorher schwer getragen, die Pat. bei Bretz außerdem ging nach vorn übergeneigt, nach links gedreht. Die Pat. von Körner, Egger, Olow hatten Wäsche aufgehängt; die Pat. von Lindig gemäht, die von Micholitsch den Fußboden aufgerieben, die von Vautrin sich früh im Bett herumgeworfen. Die Pat. von Hoytema hatte beim Stillen eine Seitenlage eingenommen, die von Loehlein im Garten gearbeitet.

Eine Reihe dieser Frauen hatte sich also in Knieellenbogenlage befunden, in welcher der Uterus nach vorne übersinken muß.

Bei den Kühen, bei denen die Torsion des Uterus, besonders die des graviden, weit häufiger ist als beim Menschen, wird sie gerade nach Knieellenbogenlage des öfteren beobachtet.

5. Schließlich sollen nach Ansicht von Küstner und anderen die Darmperistaltik und wechselnde Füllungszustände der Nachbarorgane des Uterus eine gewisse Rolle spielen.

6. Man könnte auch die hämodynamische Theorie von Payr heranziehen; ich bin aber der Ansicht, daß die durch die Differenz der Gefäßwand-Spannungen erzeugte Kraft zu gering ist, um einen Uterus bewegen zu können.

7. Der Sitz des Tumors spielt ebenfalls eine Rolle. In den 70 Fällen handelt es sich teils um subseröse Myome, teils um intramurale Myome. Beim Wachsen des Tumors wurde durch den Raummangel im kleinen Becken dem Tumor eine bestimmte Richtung gegeben. Durch exzentrisches Wachsen der Geschwulst wird der Schwerpunkt des Uterus lateralwärts verlagert; dadurch wird ein Nachderseitefallen bezw. Vornüberfallen des Uterus begünstigt.

Dieses letztere Moment wird namentlich auch von dem Gewicht der Geschwulst beeinflußt. Der Uterus wird durch die Schwere seines Myoms herumgezerrt.

8. Endlich wäre noch zu erwähnen, daß Uterustorsionen beobachtet sind auch in Fällen, wo weder ein Ovarialtumor noch ein Myom vorhanden war. Diese Frauen waren allerdings ausnahmslos gravid. Nimmt man an, daß die Placenta bezw. der Fötus die Rolle eines Tumors spielt, so hat der von Barozzi aufgestellte Satz auch hier seine Gültigkeit und alle oben erwähnten Momente, als da sind: Heftige Bewegungen, Knieellenbogenlage bei der Arbeit, dazu Querlage, Wehen, Widerstände des kindlichen Kopfes im Becken, plattes Becken, Bewegung des Kindes, plötzlicher Abgang von Fruchtwasser, Insertion der Placenta, müssen zur Erklärung erhoben werden. Die Inplantation des Eies in einer Tubenecke hat genau die gleiche Wirkung, wie ein dort sitzendes Myom sie auf die Bewegungen des Uterus haben würde.

B) Sieht man diese ganzen Faktoren als die auslösenden Ursachen an, so erhebt sich die Frage: Welches sind die Vorbedingungen dafür, daß die Torsion des Uterus überhaupt möglich ist, daß die Gebärmutter den drehenden Kräften überhaupt nachgeben kann?

Daß ein gutartiger Ovarialtumor ohne Verwachsung mit der Umgebung sich leicht torquieren läßt, besonders bei einem langen Stiele, ist begreiflich. Der Uterus aber ist für gewöhnlch durch seine Ligamente fest fixiert. Die Ligg. rot., lata, sacrouterina, nach Küstner auch der peritoneale Ueberzug, die Fascia pelvis und das Beckenbindegewebe des Beckenbodens halten den Uterus in seiner gewöhnlichen Anteversio-flexio fest. Von anderer Seite

wird die stützende Kraft des Beckenbindegewebes geleugnet und dafür angenommen, daß mehr die glatte Muskulatur der Ligg. rot. und sacrouterina und der intraabdominelle Druck den Uterus fixiert. Selbstverständlich darf man zugleich eine gewisse Elastizität der Substanz des Uterus dabei nicht außer acht lassen.

Diese Tatsachen erklären es auch, warum die Achsendrehung des Uterus in toto so äußerst selten ist im Vergleich zur Achsendrehung des Corpus uteri. Die Portio und die Scheide sind eben verhältnismäßig fest verankert, während die Pars supravaginalis des Collum Uteri und das Corpus Uteri bedeutend beweglicher sind.

Wie kommt nun ein „Manko" in der Eingeweideverpackung zustande?

In weitaus den meisten Fällen ergab die innere Untersuchung einen Hochstand der Portio. Die Operation zeigte eine Ueberdehnung der Cervix. Durch das Größerwerden eines Tumors und sein Emporwachsen wird die Cervix ausgezogen. Sie gibt diesem Zug um so eher nach, je weniger widerstandsfähig sie ist.

Vorangegangene Geburten schädigen die Cervix in ihrer Elastizität; in der Menopause wird der ganze Uterus atrophisch.

Daneben hat man schwache Bauchdecken und minderwertiges Beckenbindegewebe verantwortlich gemacht. Die Ursache hierfür ist in früheren Geburten zu suchen; ebenso frühere Operationen, Prolaps, Retroflexio Uteri. Dagegen spricht allerdings die Tatsache, daß man die Stieldrehung des Uterus bei etwa 21 Nulliparae teils auch jüngeren Alters gefunden hat, bei denen von schlaffen Bauchdecken oder atrophischer Cervix vielfach nicht die Rede sein kann, soweit nicht eine allg. Hypoplasie vorliegt.

Dann können die Bauchdecken auch bei Nulliparen durch immer größer werdende Ovarialcystome, in denen man bis zu 20 l und mehr Inhalt gefunden hat, ausgedehnt werden.

Das Wochenbett, in dem zunächst eine starke Rectusdiastase besteht, zeigt ebenfalls eine allerdings oft vorübergehende Schädigung des Beckenbindegewebes.

Schließlich können auch bei jüngeren Frauen und Mädchen infolge einer allgemeinen Enteroptose und Hypoplasie Bauchdecken und Beckenbindegewebe primär von geringer Leistungsfähigkeit sein. Man fand in solchen Fällen bei einer Operation außerordentlich lange und geschlängelte Tuben.

Der Isthmus der Cervix, das sogenannte untere Uterinsegment, wird dehnbar durch die Auflockerung und bessere Blutversorgung, die die Genitalien erfahren während der Menses, der Gravidität und des Wochenbettes.

K ü s t n e r und O l s h a u s e n haben gezeigt, daß der normale gravide Uterus in den ersten Monaten der Schwangerschaft

eine physiologische Drehung nach rechts aufweist. Olshausen nannte sie Lateralflexion. Diese Drehung, die früher wenig bekannt war, gibt häufig Anlaß zur Verwechselung mit Para = uterinen Tumoren. Man erklärt dieses Verhalten des Uterus durch die linksseitige Lagerung der Sigmoidschlinge.

Es ist daher von verschiedenen Seiten angenommen worden, daß bei dem Zusammentreffen der verschiedensten oben erwähnten Momente diese physiologische Drehung leicht in eine pathologische übergehen kann. Ob zwischen beiden Tatsachen aber wirklich ein Zusammenhang besteht, ist zum Teil sehr fraglich; denn in den 26 Fällen, in denen die Richtung der Torsion des graviden Uterus bekannt ist, wurde der Uterus 13 mal nach links und 13 mal nach rechts gedreht. Daß linksseitige Ovarialtumoren dabei die physiologische Rechtstorsion in eine Linkstorsion umwandeln können, versteht sich von selber.

Viermal ist ein Uterus duplex beschrieben worden, dessen eines Horn gravid war. Jedes Uterushorn hatte nur ein Lig. rotundum usw. Durch diese einseitige Befestigung wurde das betreffende schwangere Uterushorn seinem Gewicht folgend stielgedreht, und zwar wurde das rechte Uterushorn in 3 Fällen in der Richtung von rechts nach links herumgedreht.

Zusammenfassend läßt sich folgendes sagen: Es scheint, als ob jedes Alter von der Uterus-Achsendrehung wie von der Torsion innerer Organe überhaupt betroffen werden kann. (Stieldrehung der Adnexe hat Neugebauer bei einem sechsjährigen Mädchen beobachtet).

Die Achsendrehung des Uterus wurde
2 mal bei 19jähr. Mädchen (bezw. Frauen),
23 mal zwischen 20 u. 30 Jahren,
28 mal zwischen 30 u. 40 Jahren,
25 mal zwischen 40 u. 50 Jahren,
14 mal zwischen 50 u. 60 Jahren,
7 mal zwischen 60 u. 80 Jahren beobachtet.

Hizanides ist der Meinung, daß bei jüngeren Frauen leichter eine Uterustorsion zustande kommt, weil sie eher heftigen Bewegungen ausgesetzt sind. Vielleicht liegt die Ursache der absoluten größeren Häufigkeit zwischen 20 und 50 Jahren aber darin, daß in diesem Alter sich die verschiedensten Faktoren summieren: Gravidität, Tumor, überstandene Geburten, heftige Bewegung.

Die Altersatrophie scheint dagegen weniger oft zur Torsion zu führen.

Die akute Achsendrehung spielt sich anscheinend mehr im jüngeren Alter ab. Sie wird nicht selten während der Schwangerschaft beobachtet. Die Bedingungen hierfür liegen aus denselben oben angeführten Gründen besonders günstig. Daß heftige Be-

wegungen wirklich eine nicht zu unterschätzende Rolle spielen, ergibt sich auch aus der Tatsache, daß weitaus die Mehrzahl der Achsendrehungen des graviden Uterus in den mittleren Schwangerschaftsmonaten (4—8) zu finden sind, in denen die meisten Frauen ihrer Arbeit nachgehen, während in den letzten Monaten doch sehr viele Frauen wenigstens die allerschwerste Arbeit und allzu brüske Bewegungen zu vermeiden suchen.

Ohne das Bestehen eines Ovarialtumors, Myoms, einer Gravidität bezw. eines Puerperiums oder einer Mißbildung des Uterus hat man keine Uterustorsion beobachtet, d. h. soweit mir die Fälle in der Literatur bekannt sind.

Während sich für die Torsion von Ovarialtumoren in vielen Fällen unschwer eine gewisse Gesetzmäßigkeit erkennen läßt (Küstner, Fischer, Sellheim u. a.), kann man für den Drehungsmechanismus mediangelegener Organe keine Regel aufstellen, sondern muß von Fall zu Fall unterscheiden, welche Ursachen in jedem speziellen Falle in Frage kommen könnten.

Trotz aller Erklärungsversuche bleibt ein Punkt unklar, nämlich der, daß, obwohl so viele Frauen, die Trägerinnen eines Tumors sind oder bei denen irgend ein anderer der oben genannten Gründe vorhanden ist, täglich den gleichen Schädigungen ausgesetzt sind, die Uterus-Achsendrehung trotz gleicher Bedingungen doch nur bei einer verhältnismäßig kleinen Zahl auftritt.

In unserem Falle handelt es sich um eine 62jährige Nullipara, längst in der Menopause. Der Uterus wiegt 3170 g. Da der Cervixkanal z. T. obliteriert ist, mußte die Drehung schon eine zeitlang bestanden haben, umso mehr, da die Cervix sehr mürbe war und von selber durchriß. Beschwerden hatten früher nicht bestanden; wahrscheinlich war diese Drehung nicht sehr hochgradig und hat einen akuten Schub erfahren, als die Pat. plötzlich mit heftigen Schmerzen erkrankte.

Versucht man diesen Vorgang zu erklären, so muß man die Altersatrophie der Cervix und das Gewicht des Tumors in Erwägung ziehen. Da die Frau nie geboren hat, wird die Schlaffheit der Bauchdecken weniger von Bedeutung sein, abgesehen davon, daß im Alter natürlich auch die Bauchdecken ihre Elastizität verlieren. Nicht nur, wenn viel Raum im Becken vorhanden ist, kann der Uterus sich bewegen. Es ist von verschiedenen Seiten darauf hingewiesen worden, daß auch Mangel an Raum eine Uterustorsion begünstigen kann. (Schultze, Skutsch). Der Uterus wird, während er durch das Wachstum eines Myoms an Volumen zunimmt, in eine bestimmte Richtung gedrängt. Einseitige Kontraktionen der Recti können dazu beitragen, ihn in der einmal angenommenen Richtung festzuhalten.

Den Tastbefund kann man folgendermaßen erklären: Der torquierte Uterus hatte sich etwas nach links gebeugt und täuschte so den linksseitigen Ovarialtumor vor, für dessen Stiel man die Cervix ansah. Die Portio hielt man für das Corpus Uteri, was begreiflich ist, wenn man die senile Atrophie der Genitalien bedenkt.

Symptome.

Aus dem früher Gesagten kann man entnehmen, daß es keine für die Uterustorsion typischen Symptome gibt, was auch die Betrachtung der veröffentlichten Fälle lehrt. Die Symptome sind ganz allgemein die der Stieldrehung intra-abdomineller Organe überhaupt. Am besten unterscheidet man wieder akute — chronische — in Schüben verlaufende Fälle.

In den ganz akuten Fällen erkrankt die Frau plötzlich unter den Erscheinungen der peritonealen Reizung mit Bauchdeckenspannung, Erbrechen, Untertemperatur, kleinem Puls, Meteorismus, Stuhlverhaltung. Manchmal treten hinzu als Lokalerscheinungen profuse Blutungen ex Utero und Beschwerden in der Urinentleerung. Dazu klagen viele der Patientinnen über sehr heftige Schmerzen im Unterbauch und im Kreuz, die bei der Achsendrehung des nichtgraviden bezw. des nicht kreißenden Uterus ein konstantes Symptom sind.

Die Blutungen aus dem Uterus sind nicht nur bei Uterustorsionen, sondern auch bei Stieldrehung von Adnextumoren beschrieben worden.

Die Blasenbeschwerden können wie die anderen Erscheinungen ebenfalls Ausdruck eines peritonealen Schockes sein; sie können aber auch dadurch zustande kommen, daß die Blase aus ihrer normalen Lage verschoben worden ist. Endlich brauchen sie mit der Torsion überhaupt in keinem Zusammenhang zu stehen, sondern können bedingt durch den Druck eines Myomes schon lange vorher bestanden haben. Durch die venöse Stase und die Schädigung des Gewebes entsteht ein teils seröser, teils blutiger Ascites, der allerdings in den meisten Fällen auf das kleine Becken beschränkt bleibt und deshalb zu Lebzeiten der betreffenden Patientin oft nicht nachweisbar ist.

Liegt der Drehpunkt in der Scheide, kann bei der inneren Untersuchung das Scheidenrohr scheinbar blind endigen; liegt er in der Cervix, kann eine Sondierung des Lumens unmöglich sein, ohne daß es obliteriert ist, sondern lediglich bedingt durch die Schwellung der Schleimhaut.

Die Portio steht hoch, ist ödematös geschwollen.

In manchen Fällen hat man den Verlauf des Lig. rotundum getastet, das quer über dem Uterus lief. Man hat auch die Spiralen

der Aufdrehung der Ligg. rotunda und der Tuben um die Cervix gefühlt. („Torsionsspindel" v. Jaschke).

Tritt die Achsendrehung während einer Gravidität auf, so ist die Folge davon in den früheren Monaten der Spontanabort, in den vorgeschrittenen Monaten eine vorzeitige Placentalösung. Damit kommt es zu Zeichen innerer Blutung.

Intra Partum verläuft die Achsendrehung unter dem Bilde eines Geburtshindernisses. Die kindlichen Herztöne sinken; es bestehen Schmerzen, obgleich die Wehen schlecht sind. Doch können Schmerzen und peritoneale Reizerscheinungen gerade intra Partum im Anfang fehlen.

Das Resultat ist zuletzt eine Uterus-Ruptur, deren Symptome sich vielfach mit denen der Achsendrehung des Uterus decken.

Die akuten Erscheinungen klingen in einer Anzahl der Fälle wieder ab, falls nicht zugleich eine Schwangerschaft besteht, um nach einiger Zeit von neuem aufzuflackern. Jeder neue Schub macht mit mehr oder weniger Heftigkeit dieselben Erscheinungen wie der akute Anfall. Jeder Schub kann wie dieser zum Tode der Patientin führen. Die Anfälle können aber auch an Intensität abnehmen und in das chronische Stadium hinüberleiten.

Hierbei sind die Symptome noch weniger typisch. Es muß unterschieden werden zwischen einer chronischen Torsion, die plötzlich einen akuten Schub erfährt, und einer solchen, die, von vornherein chronisch verlaufend, nur ganz unbestimmte Beschwerden macht.

Es sind verschiedene Fälle bekannt geworden, in denen die Achsendrehung des Uterus überhaupt keine Erscheinungen gemacht hat und nur bei einer Operation aus anderen Gründen entdeckt worden ist. (Schröder, Fränkel, Freund).

Weitaus die meisten Fälle von chronischer Achsendrehung weisen in ihrem Verlauf verschiedene, teils sehr leicht verlaufende Anfälle von peritonealer Reizung auf. Im großen und ganzen machen sie in den Intervallen die Symptome eines Myoms oder eines Ovarialtumors. Die Allgemeinerscheinungen treten sehr zurück.

Man findet: langsames Anwachsen des Leibes, Ascites, Schmerzen im Unterbauch, im Rücken, die anfallsweise auftreten, bald nach der einen, bald nach der anderen Seite ausstrahlen. Anwachsen des Tumors kann vorgetäuscht werden dadurch, daß sein Volumen durch Blutstauung zunimmt. Dies kann in so kurzer Zeit geschehen, daß man meint, einen malignen Tumor vor sich zu haben. Durch den Ascites wird man in dieser Annahme noch bestärkt.

Oft bestehen Blasen- und Mastdarmbeschwerden, teils bedingt durch die Torsion, teils durch den Druck von Geschwülsten, teils

durch Adhäsionen. Die Darmbeschwerden können sich bis zum Ileus steigern.

Schultze und Gerner haben bei ihren Pat. im Harn Erytrozyten gefunden.

In 31 Fällen sind Blasenbeschwerden angegeben, die sich in folgendem äußerten:

Urinretension, Schmerzen, Urindrang, Incontinenz, Ischurie. Mitgedreht hatte sich die Blase nur in 8 Fällen, soweit es sich aus der Literatur entnehmen läßt. In diesen 31 Fällen bestand 19 mal ein Myom, 8 mal ein Ovarialtumor, 4 mal eine Schwangerschaft.

Schmerzhafte unregelmäßige Menses lassen sich durch Myome, Ovarialtumoren wie auch durch eine Uterustorsion erklären.

Die Sondierung der Cervix und des Cavum Uteri gelingt oft nicht, da das Lumen ganz oder teilweise obliteriert ist. In der Folge sistieren die Menses scheinbar, wenn die Frau sich noch im geschlechtsreifen Alter befindet.

In dem retinierten Blut siedeln sich leicht Bakterien an. Die Infektion zeigt sich durch Fieber an. Die gestauten Venen thrombosieren und bilden dadurch eine ständige Quelle für Lungenembolie.

Bei der inneren Untersuchung findet man eine hohe ödematöse Portio (falls der Drehpunkt nicht in der Scheide liegt). Bei der Palpation von außen läßt sich unter Umständen die Torsionsspindel tasten.

Diagnose.

Daraus ergibt sich, daß die Diagnose schwer zu stellen ist, schon weil man wegen der relativen Seltenheit der Uterus-Achsendrehung meistens garnicht an sie denkt.

Im akuten Anfall kommen als differentialdiagnostische Erwägungen in Frage:

Stielgedrehtes Myom,
stielgedrehter Ovarialtumor,
Apendicitis,
geplatzte Extrauterin Gravidität, die man noch am ehesten ausschließen kann, dadurch, daß bei der klassischen Tubenruptur die Pat. sehr ausgeblutet sind.

Blasen- und Mastdarmbeschwerden besagen nichts, ebensowenig Blutungen ex Utero und Ascitis.

Da das Abdomen sehr druckschmerzhaft ist, kann man einen sicheren Tastbefund nur in Narkose erheben. Aber selbst dann wird sich die Torsionsspindel bezw. der abnorme Verlauf des Lig. rotundum vielfach der Palpation entziehen, da das Gewebe durch die Stauung aufgelockert ist.

Als wahrscheinliche Zeichen sind anzusehen:

1. Hochstand der ödematösen Portio oder Blindendigen der Scheide bei Ausschluß früherer Operationen,

2. die Unmöglichkeit, den Uterus zu sondieren, nachdem die Cervix vorher durchgängig war, also eine Menstruation kurz vorher entzündliche oder Narbenstukturen ausschließt.

Beim schwangeren Uterus muß man neben den vorher erwähnten Erkrankungen besonders in Betracht ziehen:

In den ersten Monaten extra Uterin-Gravidität oder intra Uterin Abort; in den letzten Monaten bezw. intra Partum hat man an vorzeitige Plazentalösung, dann an Uterusruptur zu denken.

Eiweiß und Leukozyten im Harn sprechen mehr für eine vorzeitige Plazentalösung bei Nephritis. Vorhandensein von kindlichen Herztönen spricht eher für Uterus-Achsendrehung als für inkomplete Uterusruptur.

Die Unterscheidung ist eigentlich kaum möglich, da die Achsendrehung einmal die Symptome der vorzeitigen Plazentalösung macht oder die Ursache einer Uterusruptur ist.

Endlich kann die Uterustorsion nur geringfügige allgemeine Erscheinungen machen, sodaß man sie verwechselt mit einem Geburtshindernis.

Bei der chronischen bezw. schubweise verlaufenden Achsendrehung liegen die Verhältnisse ähnlich. Am häufigsten hat man sie verwechselt

mit der langsamen Torsion von Myomen oder Ovarialtumoren oder mit dem Bestehen eines Tumors überhaupt.

Im Vordergrund stehen Schmerzen, hervorgerufen durch Zerrung der Parametrien oder Adhäsionen. Ferner kann der Symptomenkomplex eines Ileus das Krankheitsbild beherrschen. Langsames Anwachsen des Uterus, Aufhören der Menses, bedingt durch Obliteration der Cervix, kann eine Gravidität vortäuschen.

Einen Anhaltspunkt bietet nach Ausschluß aller anderen Ursachen:

Hochstand der ödematösen Portio,
Unmöglichkeit, den Uterus zu sondieren,
Aufhören der Menses im geschlechtsreifen Alter,
in Narkoseuntersuchung evtl. Tasten der Torsionsspindel.

Die Seitenkanten des Uterus findet man in einigen Fällen nicht lateral, sondern vorn und hinten. Von anderer Seite hat man darauf hingewiesen, die Vorder- und Hinterfläche des Uterus zu unterscheiden. Die Vorderfläche ist flacher, die Hinterfläche mehr gewölbt. Selbstverständlich gilt dies nur für einen normalen Uterus, nicht für einen graviden oder durch Myome veränderten Uterus.

Blindendigen der Scheide oder Cervix, die Unmöglichkeit, auch

in Narkose ein Corpus Uteri zu tasten, ohne daß die Pat. früher operiert worden ist, muß den Verdacht auf eine Abtrennung des Corpus Uteri erwecken.

Endlich die Anamnese: Bestehen eines Tumors seit längerer Zeit, der plötzlich Beschwerden macht.

Zu verwerten ist unter Umständen die Lage der Adnexe, die aus ihrer ursprünglichen Lage entfernt find, z. B. wenn man ein Ovar vorne, das andere in der Excavatio recto-uterina tastet. Genauen Aufschluß über den Grad der Drehung gibt dieser Befund nach dem Vorhergesagten aber nicht.

Liegen die Ovarien an normaler Stelle, kann man sich nach Schultze durch folgende Ueberlegung überzeugen, ob keine Torsion vorliegt oder eine von 180° (270°): normalerweise gehen die Ligg. rotunda vor dem Tubenabgang ab, bei stattgehabter Drehung muß es umgekehrt sein.

Blasen- und Mastdarmbeschwerden, Erythrocyten im Harn lassen sich nur dann im Sinne einer Uterus-Achsendrehung verwerten, wenn keine Cystitis, Proctitis, kein großer Tumor vorhanden ist.

Die Richtung der Drehung ist überhaupt nicht zu bestimmen.

Die Diagnose der Uterus-Achsendrehung wurde in vier Fällen gestellt (Switalski, v. Jaschke, Reinbrecht, Schulte). v. Olshausen konnte einmal vor der Operation die Abtrennung des Corpus Uteri feststellen.

Sonst wurde die Diagnose gestellt auf:

Tumor 48 mal,
Torsion eines Tumors 7 mal (5 mal Ovarialtumor, 2 mal Myom),
Maligner Tumor 2 mal,
Retroflexio 7 mal,
Peritonitis 13 mal,
Ileus 2 mal,
Adnexitis 1 mal,
Extrauterin Gravidität 6 mal,
Gravidität 1 mal,
Geburtshindernis 5 mal,
Vorzeitige Placentalösung 3 mal,
Drohende Uterusruptur 1 mal,
Ruptur eines graviden Uterushornes 1 mal.

Zufällig bei einer Laparotomie wurde sie von Freund, Fränkel und Schröder, bei der Sektion von Virchow gefunden.

Alle Erkrankungen, die man mit der Uterus-Achsendrehung verwechseln kann, geben die Indikation zur Operation. Im Grunde

kommt es also auf die genaue Stellung der Diagnose weniger an, als auf die Erkennung der Indikation zur Laparotomie.

Prognose.

Denn die Prognose ist stets sehr ernst, in den akuten Fällen wie auch in den chronischen, da jede chronische Torsion sich plötzlich akut verschlimmern kann. Ob es zur spontanen Zurückdrehung kommen kann, erscheint zum mindesten sehr fraglich, obschon sie von einigen Autoren (v. Wörz) sehr ernsthaft erwogen wird. Ein einziges Mal habe ich in der Literatur die Annahme gefunden, daß sich der Uterus vielleicht spontan etwas zurückgedreht haben könnte (Frommel). Auch hier aber mußte man zur Operation schreiten.

Greift man nicht ein, treten eine Reihe von Komplikationen auf.

Beim nicht graviden Uterus kommt es im Anschluß an den akuten Anfall zur Peritonitis, teils mechanisch, teils durch bakterielle Invasion. Der Tod erfolgt an Kollaps: Kleiner- und Frequenterwerden des Pulses, Untertemperatur, kühle livide Extremitäten.

Wird der Anfall überstanden, entsteht allmählich eine Thrombose der Beckenvenen, die einmal die Ursache von Lungenembolien ist, durch sekundäre Infektion zum Ausgangspunkte einer Pyämie wird. Durch Adhäsionen mit den Darmschlingen wird unter Umständen das Darmlumen abgeklemmt, sodaß sich mehr oder weniger rasch ein Ileus entwickelt.

Besonders zweifelhaft ist die Prognose in ganz akuten Fällen während der Schwangerschaft, sowohl für die Mutter wie für die Frucht. Die Schwangerschaftshyperämie und die Auflockerung des ganzen Gewebes begünstigt nicht nur das Zustandekommen einer Achsendrehung des Uterus überhaupt, sondern auch das Auftreten von Komplikationen.

In den früheren Monaten kommt es günstigenfalls bei langsam verlaufender Achsendrehung zum Spontanabort. In schwereren Fällen bei geschlossenem Muttermund können starke Blutverluste nach innen eine hochgradige sekundäre Anämie der Patientin verursachen. Größer ist die Gefahr in den vorgeschrittenen Stadien der Gravidität oder intra Partum. Durch die vorzeitige Ablösung der Placenta geht die Frau unter den Zeichen einer inneren Blutung zugrunde.

Die Spontangeburt des Kindes wird unmöglich gemacht durch die Verlegung des Geburtskanales. Ohne Kunsthilfe zerreißt die Gebärmutter schließlich.

Daß jede der weiter oben genannten Komplikationen, wie sie bei der Achsendrehung des nicht schwangeren Uterus beobachtet worden sind, auch bei Achsendrehung während der Gravidität und Geburt auftreten können, versteht sich von selber. Dasselbe Bild bieten auch die Drehungen des puerperalen Uterus.

In den ausgesprochen chronischen Fällen tritt die Gefahr der akuten Peritonitis oder der Verblutung mehr in den Hintergrund. Hier sind es in der Hauptsache die chronische Peritonitis mit ihren Folgezuständen (Adhäsionen, Ileus) und die Thrombose der Beckenvenen, die die Prognose trüben.

Nimmt man alle Fälle zusammen, starben von insgesamt 12 nicht operierten Frauen 9 Frauen.

1 im 9. Monat unter den Anzeichen einer vorzeitigen Placentalösung,
3 an plötzlichem Kollaps (darunter 1 im 9. Monat),
1 im Wochenbett an Peritonitis,
1 an Lungenembolien und peritonitischer Reizung,
1 interkurrent an Pneumonie,
1 interkurrent an einem Ovarialcarcinom (Ciechanowsky).

Die 9. Frau, die die Operation verweigert hatte, starb 4 Wochen nach Beginn der Erkrankung an Peritonitis.

Die Patientin von Virchow erkrankte an Peritonitis tbc. und starb an Pneumonie. Die Pat. von Ciechanowky starb an ihrem Neoplasma. In diesen beiden Krankheitsfällen scheint die Uterus-Achsendrehung nicht die Todesursache gewesen zu sein.

Desgleichen überstanden die früher erwähnten Patienten von Freund, Schröder und Fränkel die Drehung des Uterus, die in diesen Fällen nur als Zufallsbefund bei einer Operation aus einer anderen Indikation erhoben wurde.

Also hat in 7 von 12 nicht operierten Fällen die Uterus-Achsendrehung den Tod der erkrankten Frau herbeigeführt.

Günstiger dagegen ist die Prognose, wenn man die betr. Frauen sofort operiert, besonders in chronischen Fällen. Von 79 operierten Fällen, deren Verlauf mir bekannt ist, starben nach der Operation 10 Frauen; immerhin noch eine Letalität von ca. 12 %. Allerdings ist diese Zahl sehr ungenau, da sie nur die Verhältnisse von 79 Fällen, nicht aber die aller 133 wiedergibt.

1 starb an Peritonitis am 3. Tage nach der Sectio Caesarea,
4 an Chock,
3 an Peritonitis,

in zwei Fällen trat einige Tage post operationem Spontanabort ein.

8 mal ging die Gravidität nach der Operation ungestört weiter,
3 mal wurde durch eine Sectio Caesarea nur das Leben der Mutter gerettet,
4 mal das Leben von Mutter und Kind,

6 mal mußte eine Schwangerschaft durch Uterusamputation unterbrochen werden.

In 27 Fällen ist der Ausgang unbekannt.

Therapie.

Daraus ergibt sich von selbst, daß die Behandlung, soll sie Aussicht auf Erfolg haben, einzig und allein in der Operation bestehen kann. Es fragt sich nur, wie man vorgehen soll.

Bei älteren Frauen in oder kurz vor dem Klimakterium liegen die Verhältnisse einfach. Man entschließt sich hier, besonders wenn der Uterus von Myomen ganz durchsetzt oder die Cervix durch die Torsion sehr geschädigt ist, leicht dazu, den Uterus zu exstirpieren; ob supravaginal, ob total, richtet sich nach dem Sitz der Drehung und der myomatösen Veränderung.

Bei jüngeren Frauen im geschlechtsreifen Alter muß man dagegen versuchen, so konservativ wie möglich vorzugehen. In manchen Fällen wird man mit einer Rückdrehung und Entfernung des vorhandenen Tumors (Ovarialcystom, Enucleation des Myoms) auskommen. Ist die Drehung sehr hochgradig gewesen, der Uterus pathologisch sehr verändert, wird man auch in diesem Falle den Uterus entfernen. Erschwert wird die Operation durch Adhäsionen bei schon lange bestehender Torsion, bei akuter, durch die durch die Stauung bedingte Blutfülle.

In 7 Fällen ist ein Ovarialtumor exstirpiert worden, in 5 Fällen ein Myom,

24 mal ist der Uterus supravaginal amputiert worden bei Frauen im Alter von 19—60 Jahren,

15 mal total exstirpiert worden bei Frauen im Alter von 29—72 Jahren.

Ob die Adnexe belassen oder auch entfernt werden, richtet sich nach den Veränderungen, die sie erlitten haben, und nach dem Alter der Patientin.

Für die Achsendrehung des graviden Uterus gilt dasselbe. Nach Möglichkeit wird man hier die Schwangerschaft zu schonen versuchen, besonders dann, wenn es sich um eine ältere Erstgebärende handelt.

6 mal mußte der gravide Uterus,

3 mal das gravide Uterushorn bei Mißbildung exstirpiert werden.

In den letzten Schwangerschaftsmonaten und intra Partum besteht eine absolute Indikation zum Kaiserschnitt von seiten der Mutter wie des Kindes. Ob man nach der Extraktion des Kindes eine Uterusamputation vornimmt, richtet sich wieder nach den Veränderungen des Uterus. Das Alter der Pat. spielt eine weniger

große Rolle, wenn es sich darum handelt, durch Exstirpation des Uterus einer Peritonitis vorzubeugen.

Es ist vorgeschlagen worden, bei Achsendrehung des Uterus im Wochenbett in leichten Fällen eine Eisblase und Morphium zu geben, in schweren Fällen die Reposition in Narkose zu versuchen.

Ob man damit Erfolg haben wird, ist aber sehr zu bezweifeln, schon aus dem Grunde, weil die Diagnose schwer zu stellen ist, man also doch die Laparotomie vorziehen wird; dann muß aber auch die Richtung der Drehung bekannt sein, denn sonst würde man das Uebel nur verschlimmern.

Zusammenfassung.

1. Mit Achsendrehung des Uterus bezeichnet man Drehungen des Uterus um seine Längsachse; und zwar unterscheidet man: Achsendrehung des gesamten Uterus (Cervix und Corpus-„Rotation") von Achsendrehung des Corpus Uteri („Torsion") allein.

2. Seit Virchow im Jahre 1863 den ersten Fall von Achsendrehung des Uterus beschrieben hat, hat man eine ganze Anzahl ähnlicher Fälle gesammelt und nach einer Erklärung dieser Erkrankung gesucht.

Neben diesen Fällen, die ein absolut klares Bild der Uterus-Achsendrehung bieten, findet man in der Literatur auch über Krankheitsbilder Berichte, aus denen nicht deutlich zu entnehmen ist, ob es sich um eine Stieltorsion des Uterus oder nur eines gestielten Uterus-Myomes handelt. Nach Ausscheidung dieser Fälle bleiben 120 Schilderungen, in denen mit Sicherheit eine Achsendrehung des Uterus stattgefunden hat.

3. „Torsionen" des nicht schwangeren Uterus beobachtet man bei Anwesenheit von Ovarialtumoren und Myomen; zumeist ist auch bei „Stieldrehung" des graviden, kreißenden und puerperalen Uterus ein Myom oder Ovarialtumor vorhanden. In einer Anzahl von Fällen hat neben der Achsendrehung des Uterus eine Torsion des begleitenden Tumors stattgefunden, wobei sich der Uterus nicht immer gleichsinnig mit dem Tumor dreht. Z. T. erreichen diese Tumoren ein recht beträchtliches Gewicht (15 kg). An Stelle einer Geschwulst sind auch Mißbildungen des Uterus beobachtet worden.

Klinisch hat man einen akuten, chronischen, schubweisen Verlauf zu unterscheiden. Befallen werden Frauen aller Altersklassen, Nulliparae sowie Multiparae. Der Grad der Drehung beträgt im Durchschnitt etwa 180 °. Es sind aber Drehungen bis 720 ° beschrieben worden. Die akute „Torsion" tritt meist bei schwangeren und jüngeren Frauen auf; die chronische ist häufiger, befällt ältere nicht gravide Frauen. Die Veränderungen, die Uterus, Nach-

barorgane, Peritoneum dabei erfahren, bestehen in blutiger Durchtränkung, Infektion der genannten Organe. Sie sind bei der chronischen „Torsion" viel ausgesprochener. Das Cavum Uteri obliteriert zuweilen; das Corpus Uteri kann unter Umständen völlig vom Hals abgetrennt werden. Bei Achsendrehung während der Gravidität oder sub Partu kommt es zu Störungen im Verlauf der Schwangerschaft oder Geburt.

In der Regel handelt es sich um eine Achsendrehung d. Corpus (Torsion); Rotationen (Achsendrehung des Uterus in toto) sind sehr selten.

Ob der Uterus sich spontan in seine normale Lage zurückdreht, erscheint zumindest ungewiß.

4. Ueber die Ursachen lassen sich keine allgemein gültigen Gesetze aufstellen; man muß von Fall zu Fall nach der speziellen Ursache suchen. Man nimmt an, daß irgendein Moment vorhanden sein muß (Tumor, Schwangerschaft, Mißbildung), durch das der Uterus aus seiner normalen Lage gedrängt wird. Daneben werden vielfach heftige Bewegungen, Traumen, Altersatrophie der weiblichen Genitalien zur Erklärung herangezogen. Zwischen 20 und 50 Jahren ist die Zahl der Erkrankungen absolut am größten. Vor und nach dieser Zeitspanne nimmt die Häufigkeit rasch ab.

5. Die Symptome sind uncharakteristisch, infolgedessen wird die Diagnose nicht oft gestellt. Dies ist um so bedauerlicher, als die Prognose sehr zweifelhaft ist in den unbehandelten Fällen. Auch trotz der Operation gibt es noch eine Reihe von Todesfällen. Immerhin hat nur die operative Behandlung Aussicht auf Erfolg. Sie kommt um so mehr in Betracht, als auch die diff. diagnostisch in Frage kommenden Erkrankungen eines operativen Eingriffs bedürfen.

An dieser Stelle möchte ich nicht verfehlen, Herrn Professor Dr. Nürnberger für die gütige Ueberlassung der Arbeit und für seine liebenswürdigen Anleitungen meinen ergebensten Dank auszusprechen.

Alter	Part.	grav.	Exsud.	Adh.	Blase	Cerv. Ut.	Drehung	Tumor	Arbeit
21 J.	1.	1. part.	⊖	⊖	⊖	Inhalt fötid	180° ←	Kind 3600 gr.	bis zuletzt gearbeitet
27 J.	2.	i. p.	+	⊖	n. r. verlag	⊖	200° →	„ lebt	
34 J.	multi	i. p.	+	⊖	o. B.	⊖	90° ←	„ „	
31 J.	2.	i. p.		⊖		überdehnt	180°	„ tot	
23 J.	5.	i. p.				Scheide endet blind	180° ←	„ lebt	
23 J.		i. p.				überdehnt	100° →	„	
41 J.	5.	i. p.					90° ←	Myom	
33 J.	multi	9 Mon.				lang dünn	270° →	Placz gelöst	nat Wasser getragen
22 J.	⊖	7½ „	serös	⊖	Urindrang	lang	180° ← Uterus Horn	Mi.-bildung	
26 J.	⊖	6-7 „	blutig			Sondierung gelingt nicht	180° ← grav. Ut Horn	Mi.-bildung	heftiges Herumwerf
28 J.	⊖	5 „	blutig				Uterus Horn gdrht	Mi.-bildung	
19 J.	⊖	6 „	blutig	⊖		gdrht Hämato-metra	180° ← rechter Ut	Mi.-bildung	Heben einer Kiste
26 J.	3	6 „				Hämato-metra	2 × ← Scheide		
32 J.		4 „					90° ←	gestielt Myom	
28 J.		4 „					90° ←	Myom gedreht →	

Alter	Part.	grav.	Exsud.	Adh.	Blase	Cerv. Ut.	Drehung	Tumor	Arbeit
45 J.	10	+					Ut gravid dextro pon.		
29 J.	5	2. Mon.			o. B.		90° ←	Ov. Cyste	
40 J.	1	8. „ ?	blutig	-	Albumen Zylinder		60° ←	Myom	
30 J.		5. „	+	+ -			180° ←	Myom	
		4. „					1>< →	Myom 15 kg	
20 J.	multi	9. „	+ +		o. B.		180° ←	Kind 3800 gr	Wäsche aufgelegt.
		5. „					Uterus gedr.	Ov. Tumor	
		9. „					90° →		„ „
33 J.	2	vor 4 Tg. Abort		+ +			180° →	Myom 1500 gr.	
32 J.	4	post partum			Beschwerden		100°—180° ←	Ovar. Tum. 1 × gedreht	
		4 Wochen post part.					90°	Ovarial Tumor 270°	
47 J.	2			+			180°	Ov. Tum. gedr.	
43 J.	3			-	Urindrang		180°	Ov. Tum. 360°	
58 J.	Virgo				Urindrang		720° → Scheide	Myom	
42 J.	⊖						180° →	Myom 5600 gr.	
34 J.	4						180°	Paraovarial cyste 360° ←	
36 J.	⊖				Schmerzen		90° →	Myom 1300 gr.	
41 J.							140° →	Myom	

Diagnose	Therapie	Ausgang	wie lange best.		
:ng. Becken	Sectio	o. B. Kind?	intrapartum	Bretz, M.	Mntsschr. f. Geb. u. Gyn. Bd. 69 S. 20
:ng. Becken	Sectio	o. B. Kind lebt	„ „	ders.	„ „ „
vorz. Plaz. Lösung	Sectio	o. B. „ „	„ „	Weinzirl, E.	Mntsschr. f. Geb. u. Gyn. Bd. 59 S. 29
ıroh. Ut. rupt.	Sectio	† Peritonitis	„ „	Stork.	Zentr.-Bl. f. Geb. u. Gyn. 1925 Bd. 42 Nr. 12
schlechte Wehen	Sectio	o. B.	seit 4 Wochen Schmerzen	Vogt.	Mntsschr. f. Geb. u. Gyn. Bd. 57 S. 85
lange Geburtsdauer	Sectio	o. B.	9 Tage?	Köhler.	Zentr.-Bl. f. Geb. u. Gyn. Bd. 51 S. 241
Geburtshindernis	Sectio Porro	o. B.		Franz.	Zentr.-Bl. f. Geb. u. Gyn. Bd. 42 Nr. 12
?	Sektion	† plötzlich	plötzlich	Gliensky.	Mntsschr. f. Geb. u. Gyn. Bd. 31 H. 1
Extra-ut. grav.	Exstirp. d. grav. Horns	o. B. Frucht tot	plötzlich	Schindler, A.	Mntsschr. f. Geb. u. Gyn. Bd. 50 S. 409
Ruptur d. grav. Horns	Ut. Horn amput.	o. B.	plötzlich	Kiparsky.	Zentr.-Bl. f. Geb. u. Gyn. Bd. 48 Nr. 5
vorz. Plaz. Lösung		o. B.	plötzlich	Calmann.	Zentr.-Bl. f. Geb. u. Gyn. Bd. 45 S. 1044
vorz. Plaz. Lösung	Supra vaginale Amput.	o. B.	plötzlich	Egger.	Diss. Zürich 1917. Beitrag zur Torsio Uteri gravidi ohne Tumoren neben einem Fall von Rotatio Uteri myomatosi.
Uterus grav.	Lap.	† Chock Anämie	seit 3 Tg. Schmerz.	drs.	
Ut. grav.	Myomotomie	o. B. grav. geht weiter	plötzlich	drs.	
torquiert. Tumor	Myomotomie	o. B grav. geht weiter	ab und zu Krisen	drs.	

Diagnose	Therapie	Verlauf	wie lange best.		
Extra uterin grav.	Lap.	†		Engelmann.	Zentr.-Bl. f. Geb. u. Gyn. Bd. 15 Nr. 12 ref.
Extra-uterine	Ovarialtum. exstirpiert	grav geht weiter o B.	14 Tage	Ferran.	Le Progrès med. 1911 S. 172
Uterus Torsion	Sectio. Total. Kind reif	o. B.	schubweise	Reinprecht.	Wien. klin. W. 1899 S. 784
Gravidität gedr. Uterus	Myomectomie	grav. geht weiter o. B	plötzlich	Spaeth.	D. m. W. 1908 Nr. 10
Torsion ein. Tum.	Ut. Amput.	o. B.	akut	Picinini.	Zentr.-Bl. f. Geb. u. Gyn. Bd. 17 ref.
	Section	† plötzlich	akut	Olow.	Mntssch. f. Geb. u. Gyn. Bd. 32
				v. Woerz.	Mntssch. f. Geb. u. Gyn. Bd. 12 S. 68
peritonit. Reizung	Sectio	?	akut	Körner.	Klin. Wochenschr. 1929. S. 2207
Torsion ein. Myoms	Supra vaginale	o. B.	akut	Bas.	Diss. Basel 1907. Stieldreh. d. Myom. u. d. Uterus
Tumor	Lap.			Löhlein.	D. m. W. 1897. S. 243
zufällig entdeckt	Lap.		höchstens 4 Wochen	Schultze, B. S.	Zeitschr. f. Geb. u. Gyn. Bd. 38
Tumor	Lap.	o. B.	chronisch	drs.	
Cystom	Cystom exst.	o. B.	„ „	drs.	
Tumor	Supra Vag.	o. B.	„ „	drs.	
Tumor	Myomectomie	o. B.	„ „	Küstner.	Zentr.-Bl. f. Geb. u. Gyn. Bd. 14 Nr. 44
Tumor	Cyste exstirpiert	o. B.	„ „	drs.	
Myom Torsion?	Totale	o. B.	„ „	Schulte.	Gyn. Rundschau 1908. S. 729 H. 21
peritonit. Reizung	Uterus Amput.	o. B.	„ „	Calmann.	Zentr.-Bl. f. Geb. u. Gyn. Bd. 43 Nr. 3 ref.

Alter Part.	grav.	Exsud.	Adh.	Blase	Cerv. Ut.	Drehung	Tumor	Arbeit
46 J. 2	⊖		+		Portio hoch	90° → in toto	Myom	Waschfrau
28 J. ⊖	⊖			Harnverhaltung Erythr.			Myom	
51 J. multi	⊖				Cervix solide	mehrmals	Myom	
54 J. 1	⊖					90° →	Myom 90° →	Fabrikarbeiterin
38 J. 2	⊖			Urindrang		90° ←	Ov. Cyste ← 2 mal	
39 J. 3	⊖			Urindr. Retention n. 1 verz.	Portio hoch	90° →	Myom	Hebamme
73 J. ⊖	⊖		⊖			2 – 3 ✕	Ov. Tumor gedreht	
36 J. ⊖	⊖		+	Harnverhalt verzogen		180° ←	Fibr. myom	
						gedreht	OV. Cyst. gdr.	
54 J.	⊖	blutig	⊖	o. B.	ohne Lumen	180° →	Myom 12 kg	
45 J. ⊖	⊖			Harndrang	Hämatocerv.	60° →	Myom	Feldarbeiterin
						120° →	Myom	
				Beschwerden		Ut. gedr.	Myom	
					dünn ausgez.	360°		
36 J. 1.	⊖		+	verschoben	Portio hoch	90° →	Myom	
65 J. ⊖	⊖		+	Urin Retention	Cerv. oblit. Hämatometra	gedreht abgerissen	Myom	
58 J. 5	⊖		+ + +	Beschwerden		180°	Myom Ov. Tum.	
47 J. 7	⊖					180° →	gestielt. Ov. Cyste	
48 J. ⊖	⊖		⊖	o. B.		180°	Fibr. Sark.	
47 J.	⊖					180° ←	Myom gest	
32 J. 3	⊖	blutig			nicht ganz durchgängig	120° →	Myom	

Alter Part.	grav.	Exsud.	Adh.	Blase	Cerv. Ut.	Drehung	Tumor	Arbeit
	4. Monat					90°	Myom	
28 J. 6	9. „					90° →	Myom	
21 J. 1	5. „					90° ←	Myom	
37 J.	8. „					180°	Myom gestielt	
24 J. 1	3 „					180° →	Myom 7 kg	
41 J. ⊖	3 „					180°	Myom	
	4. „					180°	Myom	
	4. „					90° →	Myom	
26 J. 2	5. „			Urin retention Ischurie	Portio hoch	90° →	Ut. grav.	hat schwer getragen
39 J. 1	?					90° Scheide	Myom	
33 J. 1	4 – 5 „		⊖	Beschwerd		90° ←	Myom	
		blutig				180° →	Myom Tubar grav.	
24 J. 4	3 – 4 „		⊖	Ischurie	elongiert	140° →	ovar. cystom	Gartenarb.
33 J. 2	4. „						Myom	
25 J. 1	+			Erschw. Ur.-entleerung		180°	ovar. Tumor 3 mal gedreht	

Diagnose	Therapie	Verlauf	wie lange best.		
gedr. Ovar. Tumor	Amputation	o. B.	1. Anf. v. 3 Woch intra Menses	Egger	Diss. Zürich 1917. Beitrag zur Torsio Uteri gravidi ohne Tumoren neben einem Falle von Rotatio Uteri myomat.
maligner Tumor	Supra vaginale	o. B.		Gerner.	Diss, Erlangen 1925. Ein Fall von Torsio Uteri
Myom	Supravag.?	o. B.	schubweise	v. Johannowsky.	Mntsschr. f. Geb. u. Gyn. Bd. 8 S. 358
Myom	Supravag.	o. B.	schubweise	ders.	
Ov. Cystom	Tum. exstir.	o. B.	schubweise	ders.	
Myom Retroflexio	Tumor exstirpiert		schubweise	ders.	
Ileus	Lap.	† post operat.	schubweise	Jakobson.	Zentr.-Bl. Geb. u. Gyn. Bd. 17 Nr. 13
Tumor	Supra vagin.	o. B.	chronisch	Ehrendorfer E.	Mntssch. f. Geb. u. Gyn. Bd. 9 S. 301
	Amputation			Wand.	Zentr.-Bl. f. Geb. u. Gyn. Bd. 26 S. 676
Ov. Cystom	Sektion	† Kollaps	schubweise	Olow.	Mntsschr. f. Geb. u. Gyn. Bd. 32
Myom	Totale	o. B.	schubweise	v. Jaschke, R. Th.	Zeitschr. f. Geb. u. Gyn. Bd. 65 S. 653
Verdacht auf Ut Torsion				ders.	Handb. d. Gyn. v. Stoeckel 1929 Bd. V, S. 743
" "				ders.	Handbuch der Gyn. v. Stoeckel
	Supervag.			Hornung.	Zentr.-Bl. f. Geb. u. Gyn. Bd. 49 S. 2075
Ov. Tumor? Myom	Totale	o. B.	Seit 8 Tagen periton. Reizung	Sennewald.	Zentr.-Bl. f. Geb. u. Gyn. Bd. 49 S. 1098
Myom Retroflexio	Totale	o. B.	chronisch	Züll.	Diss. Bonn 1919. Ueber Achsendrehung des myom. Uterus bei einer Greisin.
Myom	Supra Vag.	† Kollaps	langsam	Siebers.	Diss Jena 1888. Ein Fall von supravag. Amp d. myom. Uterus. Torsion d. Uterus
Tumor	Ov. exstirp.	† Peritonitis	" "	Sonnenfeld.	Diss. Breslau 1900. Ueber die Frequenz d. Stielt. d. Ut.
Tumor	Lap	o. B.	" "	ders.	
Tumor	Supravag.		schubweise	v. Sohn.	M. m. W. 1919 S. 760
Ov. Tumor stielgedreht	Myomotomie	o. B.	akut	Holst.	Zentr.-Bl. f Geb. u. Gyn. Bd. 18 Nr. 40

Diagnose	Therapie	Ausgang	wie lange best.		
Tumor	Myom-ectomie	o B. grav. geht weiter		Egger.	Diss. Zürich 1917. Beitrag zur Torsio Uteri gravidi ohne Tumoren neben einem Falle von Rotatio Uteri myomat.
Tumor Perit. Reizung	Sectio und Totale	o. B. Kind lebt		ders.	
Tumor Spont.-Abort	Myomectomie	o. B.		ders.	
r. Ovarial Cyste	Wend. Kind † Totale	o. B.		ders.	
	Exstirpat.	† an Infection		ders.	
gedrehter Ov. Tumor	Myomectomie	o. B. grav. g. w.		Thorn.	M. m W. 1900 Nr. 46
?	Totale	o. B.		Ludwig.	Zentr.-Bl. f Geb. u. Gyn. Bd. 23 Nr. 15
	Myomectomie	o B. grav. geht weiter		Franz.	Zentr.-Bl. f. Geb. u. Gyn. Bd. 42 Nr. 12 S. 1918
Retroflexio incarcerata	Lap.	Spont. abort o. B.	schubweise	Kramer.	Zeitschr. f. Geb. u. Gyn. Bd. 61 1908
Extra uterin.	Supravag.	o. B.		Löwe.	M. m. W. 1912 S. 335
Retroflexio	Myomectomie	Spont. abort o. B	s 2 Jahr. Beschw.	Franz.	Zentr.-Bl. f. Geb. u. Gyn. Bd. 42 Nr. 12
				Nemec.	Zentr.-Bl. f. Geb. u. Gyn. Bd. 52 S. 1879 ref.
Retroflexio Cystom	Tumor exstipiert	o. B. grav. geht weiter	Seit 3 bis 4 Mon. Schmerzen	Löhlein.	D. m. W. 1897 S. 243
Ileus	Supra vag.		langs. Tors.	Riehl.	Rulletin de la Soc. d' obst. et de Gyn. 1925 S. 314
Retroflexio	Lap.			Löhlein.	D. m. W. 1897 S. 243

Alter Part.	grav.	Exsud.	Adh.	Blase	Cerv. Uterus	Drehung	Tumor	Arbeit
44 J.			+		Sondierg. 1,5 cm	90° ←	Ovar. Cyste	
56 J. 5			+		lang	720° →	Myom gestielt	
48 J.			+	Urin retent	lang Lumen +	180 ←	Myom	
62 J.					Cerv. sol. Hydrometra	1 ✕	Myom gestielt	
58 J. 4			+ +			180°	Ov. Tumor	
21 J.			+			180° →	Ov. Sarkom	
						90° ←	Ov. Tumor	
			+			180°	Ov. Cystom	
			+			Uterus gedreht	Ov. Cystom	
			+			90° →	Cystom	
35 J. 6						90° →	Ov. Cyst 540 →	bei der Arbeit plötzl. Schmerz
38 J. 2				o. B.		180°	Myom 1770 g	
52 J. 2		+ +	+ +		Cervix dünn	180°	Myom	
60 J. 5			+			130° ←	Ov. Tumor	
25 J. 1				o. B. Erythr		180°	Ov. Tum. 2 gdr.	
27 J.				Beschwerd		180°	Myom gestielt	
44 J. 7					durchgängig	180° →	Myom 4850 g	
34 J.					Cervix umschnürt von ligg. ret.	2½ ✕	Myom	
58 J.					Cervix solide	1½ ✕	Myom	
48 J.			+	n. r. versch.		90° →	Myom	
57 J.		blutig	+		Hämatometra	180°	Myom 10 kg	
45 J.				n. r. hint. gdr.		180°	Myom	

Alter Part.	grav.	Exsud.	Adh.	Blase	Cerv. Uterus	Drehung	Tumor	Arbeit
48 J. 3			+		ausgezogen	100° ←	Myom	Mahen
36 J.			+			180°	Ov. Cystom	
36 J. 1					durchg. Amenorrh. seit 4 Monaten	360° ←	Myom 5 kg	
40 J.			+			90° →	Myom Ov. Cyst.	
32 J.			+ +			100° – 180° ←	Myom	
29 J. 4					Sonden 1 cm Corp. abgeh. Hämatom	abgedreht		
72 J. 1 Abort		blutig	+	o. B.	Cerv. dünn Streifen	540° →	Myom 1760 gr	
52 J.			+	Ur. m. Blase	lose verbund.	180° ←	Ovarial Ca.	
19 J.		+		Ischurie		180°	Ov. Tum. 720° →	Beim Spazierg. Schmerzen
58 J.		+	+ +	o. B.	Cerv. verdünnt Cav. +	540° →	→ Myom 4 kg	Tagel. Waschfrau
55 J. mult.		Blut		o. B.	2½ cm l. Sonde durchg.	←	Ov. Cystom 360°	Tragen des kranken Mannes
60 J.			+	o. B.	Cav. obliteriert	450° →	Myom 1400 gr	
36 J.		seit 18. Monat	Amenorrhoe		Cerv. fest. Strang	Corp. abgedr.	Myom gedr.	
58 J.		Blut	+		kanal erhalt.	180° →	Myom	
30 J.			+ +		Portio hoch	180° →	Myom 1250 gr	
38 J. 3			+			220°	Myom	
34 J. 1					Cav. obliteriert	180°	Myom 1700 gr	
42 J. 4			+ +	Urin retent.	Cav. +	300° →	Myom	
47 J. 2		+ +	+	Retention Blase verzog.	teilw. obliteriert	300° →	Myom	
62 J.		blutig				180° →	Cystom 90° →	
21 J.		+		in die Höhe gezogen		90° → ?	malign. Ovarial tumor	

Diagnose	Therapie	Verlauf	wie lang. best.		
unsicher	Laparotom.	† post op.	?	Winter, A.	Zentr.-Bl. f. Geb. u. Gyn. Bd. 23 Nr. 39 (1899)
Peritonitis	Sektion	Lung. Emb.	?	Pick.	Zentr.-Bl. f. Geb. u. Gyn. Bd. 16. Nr. 23
Ov. Cystom	Supra.vag.	o. B.	plötzl. Kollaps	Timmers.	Zentr. Bl f. Geb. u. Gyn. Bd. 16 Nr. 12 ref.
	Sektion	† Pneumonie Koll.	chronisch	Virchow, R.	Die krankhaften Geschwülste Bd. 3 S. 161
Tumor	Supravagin.	† Kollaps		Schultze, B. S.	Zeitschr. f. Geb. u. Gyn. Bd. 38
				ders.	
				ders.	
				ders.	
				ders.	
				ders.	
Uterus Tors.?	Supravagin.	† Periton.	akut	ders.	
	Supravagin.		in Schüben	ders.	
Myom	Totale	o. B.	8. 7 Woch. Uebelk.	ders.	
	Lap.		1/2 Jahr?	Köstner.	Zentr.-Bl. f. Geb. u. Gyn. Bd. 14 Nr. 44
Tumor	Lap.	o. B.		Schultze, B. S.	Zeitschr. f. Geb. u. Gyn. Bd. 38
Myom	Myomectom.	o. B.		ders.	
Tumor	Supravag.	o. B.	langsam	Skutsch.	Zentr.-Bl. f. Geb. u. Gyn. Bd. 11 Nr. 41
	Sektion	† Kollaps	plötzlich	Schultze, B. S.	Zeitsch. f. Geb. u. Gyn. Bd. 38
Periton. Reiz.	Sekt. Op verweig.	† Periton.		Britze.	Diss. Jena 1905. Ueber d. Axbsendreh. des Ut. b. Myom
Tumor	Totale	o. B.		ders.	
Stielgedr. Tumor	Supravagin.	o. B.	akut	Stratz C. H.	Haag. Zeitschr. f. Geb. u. Gyn. Bd. 47 S. 432
Tumor	Supravagin.	o. B.		Bas.	Diss. Basel 1907. Stieldr. d. Myome u. d. Ut.

Diagnose	Therapie	Verlauf	wie lang. best.		
Tumor	Totale	o. B.	schubweise	Lindig.	Zentr.-Bl. f. Geb. u. Gyn. Bd. 49 Nr. 51
Ov. Cystom	Totale	o. B.		Kreutzmann.	Zentr.-Bl. f. Geb. u. Gyn. Bd. 22 Nr. 32
Ov. Cyst. stielg.	Totale	o. B.	schubweise	Holowko.	Zentr.-Bl. f. Geb. u. Gyn. Bd. 23 Nr. 10
Ov. Tumor	Lap Ut. teils bel.	o. B.		Frommel.	Zentr.-Bl. f. Geb. u. Gyn. Bd. 22. Nr. 22
Tumor	Myomectomie	o. B.		ders.	
Corp. abgetrennt	Totale	o. B.	1 – 1 1/2 J.	v. Olshausen.	Zeitschr. f. Geb. u. Gyn. Bd. 42 S. 172
Peritonitis	Totale	o. B.	schubweise	Ruppert.	Wien. klin. W. 1914 Nr. 11
Ascites	Sektion	†		Ciechanowsky.	D. m. W. 1897 Nr. 27.
Cyst. stielgedreht	Tumor exstipiert	o. B.	schubweise	v. Woerz.	Mntsschr. f. Geb. u. Gyn. Bd. 12 S. 68
Tum. Tors.?	Supravagin.		schubweise	Micholitsch, Th.	Zeitschr. f. Geb. u. Gyn. Bd. 40
Ov. Tumor	Lap.	o. B.	schubweise	Wilson.	Obstr. Transakt. Bd. 39 S. 167 (1897)
gedr. Tumor	Amput.	o. B.	schubweise	Gordonwatson	Jour. of Obstr. and Gyn. of the Brit. Emp. 1926 vol. 33 Nr. 3
Tumor	Totale		langsam	Smith.	Zentr.-Bl. f. Geb. u. Gyn. Bd. 23 Nr. 3 ref.
Ov. Tum. stielged.	Totale	o. B.	schubweise	Peighthal, C. Th.	Amer. Jour. of Obstr. and Gyn. 1929 S. 363
Myom? Grav ?	Supravag.	o. B.		Hitzamides, C.	Gynécologie et obstr. 1926 Tome XIII Nr. 2
Myom	Supravag.	o. B.	akut	ders.	
Myom	Supravag.	o. B.	schubweise	Piquand et Lemeland.	Rev. de Gyn. et de Chirg. Abdom. 1909 S. 377
Myom gedr.	Totale		akut	Vautrin.	Rev. de Gyn. et de Chirg. abd. 1910
Myom	Totale	o. B.	chronisch	ders.	
Peritonit. Reiz.				Desbonnets et P. Loheac.	Gyn. et Obstr. 1928
malign. Ov. Tumor		o. B.	chronisch	Freund.	Zeitschr. f. Geb. u. Gyn. Bd. 16 Nr. 22

Literaturangabe.

Barozzi, La Gyn. Bd. 8 S. 481.
Bas, Dissertation Basel 1907, Stieldrehung der Myome u. des Uterus.
Bretz, Monatsschr. f. Geb. und Gyn. Bd. 69 S. 20.
Britze, Diss. Jena 1905. Ueber die Achsendrehung des Uterus bei Myomen.
Calmann, Zentralbl. f. Geb. und Gyn. Bd. 45 S. 1044.
Ders. Zentralbl. f. Geb. u. Gyn. Bd. 42 Nr. 3 ref.
Cario, Zentralbl. f. Geb. und Gyn. Bd. 15 Nr. 18.
Ciechanowski, Dtsch. Med. Wochenschr. 1897 Nr. 27.
Desbonnets et P. Lohac, Gyn. et Obstr. 1928.
Egger, Diss. Zürich 1917. Beitrag zur Torsio Uteri gravidi ohne Tumoren neben einem Falle von Rotatio Uteri myomatosi.
Ehrendorfer, E., Monatsschr. f. Geb. und Gyn. Bd. 9 S. 301.
Engelmann, Zentralbl. f. Geb. und Gyn. Bd. 15 Nr. 12 ref.
Ferran, Le Progrès medical 1911 S. 172.
Franz, Zentralbl. f. Geb. und Gyn. Bd. 42 Nr. 12 S. 1918.
Freund, Zeitschr. f. Geb. und Gyn. Bd. 17 S. 147.
Ders. Zentralbl. f. Geb. und Gyn. Bd. 16 Nr. 22.
Frommel, Zentralbl. f. Geb. und Gyn. Bd. 22 Nr. 22.
Gerner, Diss. Erlangen 1925. Ein Fall von Torsio Uteri.
Glinsky, Monatsschr. f. Geb. und Gyn. Bd. 31 H. 1.
Gordon-Watson, Journ. of Obstr. and Gyn. of the Brit. Emp. Vol. 33 Nr. 3 1926.
Halban-Seitz, Biologie und Pathol. des Weibes. Bd. 5, 2. Teil S. 898. Bd. 7, 2. Teil S. 348.
Hitzanides, E., Gynécologie et Obstr. 1926 Tome 13 Nr. 2.
Holowko, Zentralbl. f. Geb. und Gyn. Bd. 23 Nr. 10.
Holst, Zentralbl. f. Geb. und Gyn. Bd. 18 Nr. 40.
Hornung, Zentralbl. f. Geb. und Gyn. Bd. 49.
Jakobsen, Zentralbl. f. Geb. und Gyn. Bd. 17 Nr. 13.
v. Jaschke, R. Th., Zeitschrift f. Geb. und Gyn. Bd. 65 S. 653.
Ders. Handb. d. Gyn. v. Stoeckel 1929 Bd. 5 S. 743.
v. Johannowsky, Monatsschr. f. Geb. und Gyn. Bd. 8 S. 358.
Kaarsberg, Zentralbl. f. Geb. und Gyn. Bd. 41 ref. (Kopenhagen).
Kiparsky, Zentralbl. f. Geb. und Gyn. Bd. 48 Nr. 5.
Köhler, Zentralbl. f. Geb. und Gyn. Bd. 51 S. 2413.
Körner, Klin. Wochenschr. 1929 S. 2207.
Kramer, Zeitschr. f. Geb. und Gyn. Bd. 61 1908.
Kreutzmann, Zentralbl. f. Geb. und Gyn. Bd. 22 Nr. 32.
Küstner, Veit, Handbuch der Gyn. Bd. 1.
Ders. Zentralbl. f. Geb. und Gyn. Bd. 15 Nr. 11.
Ders. Zentralbl. f. Geb. und Gyn. Bd. 14 Nr. 44.
Lennander, Zentralbl. f. Geb. und Gyn. 1895 S. 159.
Lindig, Zentralbl. f. Geb. und Gyn. Bd. 49 Nr. 51.
Löhlein, Dtsch. Med. Wochenschr. 1897 S. 243.
Löwe, Münch. Med. Wochenschr. 1912 S. 335.

Ludwig, Zentralbl. f. Geb. und Gyn. Bd. 23 Nr. 15.
Micholitsch, Th., Zeitschr. f. Geb. und Gyn. Bd. 40.
Mond, Zentralbl. f. Geb. und Gyn. Bd. 26 S. 676.
Nemec, Zentralbl. f. Geb. und Gyn. Bd. 52 S. 1879 ref.
Neugebauer, Zentralbl. f. Geb. und Gyn. Bd. 46 S. 1961.
Olow. Monatsschr. f. Geb. und Gyn. Bd. 52.
v. Olshausen, Zeitschr. f. Geb. und Gyn. Bd. 42 S. 172.
Ders. Zeitschr. f. Geb. und Gyn. Bd. 69 S. 258.
Payer, Graz., Zeitschr. f. Chir. Bd. 85.
Ders. Zentralbl. f. Chir. 1902 Nr. 26 Beilage.
Peighthal, C.Th., Amer. Journ. of Obstr. and Gyn. 1929 S. 363.
Pfannenstiel, Veit, Handb. d. Gyn. Bd. 4.
Picinini, Zentralbl. f. Geb. und Gyn. Bd. 17 Nr. 4 ref.
Pick, Zentralbl. f. Geb. und Gyn. Bd. 16 Nr. 23.
Piquand et Lemeland, Revue de Gyn. et de Chir. abdom. 1909 S. 377.
Reinprecht, Wien. klin. Wochenschr. 1899 S. 784.
Riehl, Bulletin de la Soc. d'Obstr. et de Gyn. 1925 S. 340.
Ruppert, Wien klin. Wochenschr. 1914 Nr. 11.
Schaetz, G., Dtsch. Zeitschr. f. Chir. Bd. 184.
Schindler, A., Monatsschr. f. Geb. und Gyn. Bd. 50 S. 409.
Schulte, Gyn. Rundschau 1908 S. 729 H. 21.
Schultze, B. S., Zeitschr. f. Geb. und Gyn. Bd. 38.
Sellheim, Zentralbl. f. Geb. und Gyn. 1922 Nr. 30.
Ders. Arch. f. Geb.
Sennewald, Zentralbl. f. Geb. und Gyn. Bd. 49 S. 2075.
Siebers, Diss. Jena 1888. Ein Fall von supravag. Amputation des myomatösen Uterus, Torsion des Uterus.
Skutsch, Zentralbl. f. Geb. und Gyn. Bd. 11 Nr. 41.
Smith, Zentralbl. f. Geb. und Gyn. Bd. 23 Nr. 3 ref.
v. Sohn, Münch. Med. Wochenschr. 1929 S. 760.
Sonnenfeld, Diss. Breslau 1900. Ueber die Frequenz und den Mechanismus der durch Ovarialtumoren hervorgerufenen Stieltorsionen und Achsendrehungen des Uterus.
Spaeth, Dtsch. Med. Wochenschr. 1908 Nr. 10.
Stork, Zentralbl. f. Geb. und Gyn. 1925 Bd. 42 Nr. 12.
Stratz, C. H., Zeitschr. f. Geb. und Gyn. Bd. 47 S. 432.
Tenkhof, Dtsch. Med. Wochenschr. 1923.
Thorn, Münch. Med. Wochenschr. 1900 Nr. 46.
Thoth, Zentralbl. f. Geb. und Gyn. Bd. 22 Nr. 41.
Timmers, Zentralbl. f. Geb. und Gyn. Bd. 16 Nr. 12 ref.
Vautrin, Rev. de Gyn. et de Chir. abdom. 1910.
Virchow, R., Die krankhaften Geschwülste. Bd. 3 S. 161.
Vogt, Monatsschr. f. Geb. und Gyn. Bd. 67 S. 35.
Weinzirl, E., Monatsschr. f. Geb. und Gyn. Bd. 59 S. 29.
Wilson, Obstr. Transact. Bd. 39. 1897 S. 167.
Winter, Zentralbl. f. Geb. und Gyn. Bd. 23 1899 Nr. 39.
v. Woerz, Monatsschr. f. Geb. und Gyn. Bd. 12 S. 68.
Züll, Diss., Bonn, 1919. Ueber Achsendrehung des myomatösen Uterus bei einer Greisin.

Inhaltsangabe.

Beschreibung des Falles . . . . . S. 5 — 7
Erklärung des Begriffes „Torsion" . . . . . S. 7 — 8
Geschichtliches . . . . . S. 8 — 9
Pathologie . . . . . S. 9 — 16
Aetiologie . . . . . S. 16 — 23
Symptomatik . . . . . S. 23 — 25
Diagnosestellung . . . . . S. 25 — 28
Prognose . . . . . S. 28 — 30
Therapie . . . . . S. 30 — 31
Zusammenfassung . . . . . S. 31 — 32
Tabellen . . . . . S. 34 — 39
Literaturangabe . . . . . S. 41 — 42
Lebenslauf . . . . . S. 44

Lebenslauf.

Ich bin am 1. April 1906 als Tochter des Studiendirektors Biallowons in Posen geboren. Ich besuchte die Lyzeen in Posen und Eisleben und bestand am 10. März 1925 an der städt. Oberrealschule zu Eisleben die Reifeprüfung. Von Oktober 1925 bis Juli 1927 studierte ich an der Universität Leipzig, wo ich Anfang August 1927 die ärztliche Vorprüfung ablegte. Von November 1927 bis August 1930 studierte ich an den Universitäten Wien, Berlin und Halle. Meine ärztliche Staatsprüfung legte ich im Laufe des Wintersemesters 1930/31 in Halle ab. — Als Praktikantin war ich vom 1. Februar bis 31. Juli 1931 an der Universitätsfrauenklinik in Halle (Prof. Dr. Nürnberger) und vom 1. August 1931 bis 31. Januar 1932 auf der II. med. Abteilung des Allgemeinen Städt. Krankenhauses in Nürnberg tätig.